Lane Medical Library

Aus der Königl. chirurgischen Universitäts-Klinik zu Berlin.
Direktor: Geh. Rat Prof. Dr. Bier.

Zufälle bei der Nagel-extension.

INAUGURAL-DISSERTATION

ZUR

ERLANGUNG DER DOKTORWÜRDE

DER

HOHEN MEDIZINISCHEN FAKULTÄT

AN DER

FRIEDRICH-WILHELMS-UNIVERSITÄT
ZU BERLIN

vorgelegt von

Nuto Spiegel
aus Messchiritsch (Rußland).

Tag der Promotion: 19. Juli 1913.

Hermann Blanke's Buchdruckerei, Berlin C. 54,
Kleine Rosenthalerstrasse 9.

Gedruckt mit Genehmigung der medizinischen Fakultät
der Universität Berlin.

Referent: Prof. R. Klapp.
Korreferent: Geh.-Med. Rat Prof. Dr. Bier.

Meiner lieben Mutter gewidmet.

Zufälle bei der Nagelextension.

Geschichtliches über Frakturbehandlung.

Erst seit einigen Jahren und besonders seitdem die Unfallversicherung mehr in das Leben Eingang gefunden hat, und das Röntgenverfahren den Aerzten mehr zugänglich geworden ist, hat die Frakturbehandlung grosse Fortschritte gemacht.

Die Zeit ist noch nicht sehr lange vorüber, in der die Frakturbehandlung sich sozusagen in der Stellung eines Stiefkindes der Chirurgie befand.

In früherer Zeit waren die Methoden, die man in der Frakturbehandlung angewendet hat, nicht geeignet, in der Mehrzahl der Fälle gute Erfolge zu zeitigen. — Verkürzungen der Extremitäten, Versteifungen der Gelenke, Muskelatrophien und dergleichen — das waren die häufigen Resultate der Frakturbehandlung. Die Folgen solcher „Heilungsmethoden“ waren Funktionsstörungen und Dauerinvalidität.

Während einige Autoren der Ansicht waren, dass nur bei einer möglichst vollkommenen anatomischen Reposition der Fragmente die vollständige Dauerheilung zu erzielen sei und dieses Prinzip als conditio, sine qua non aufgestellt haben, legten andere Chirurgen und besonders Lucas Championniere das Hauptgewicht auf die möglichst rasche Wiederherstellung

der Funktion der betreffenden Extremität, ohne dabei auf die anatomische Herstellung besonders Rücksicht zu nehmen.

Es sind auf diese Weise zwei verschiedene Richtungen in der Frakturbehandlung entstanden, die sogenannte anatomische und die funktionelle.

Diese beiden Methoden waren zu einseitig, so dass keiner von den Anhängern derselben in der glücklichen Lage war, gute befriedigende Resultate zu verzeichnen.

Es lag nun natürlicherweise der Gedanke ganz nahe, diese beiden Behandlungsmethoden zu kombinieren und so entstand die sogenannte anatomisch-funktionelle Behandlungsmethode bei Knochenbrüchen, deren Hauptprinzip darin bestand, die frakturierte Extremität erstens anatomisch wieder herzustellen und dann womöglich rasch und frühzeitig mit Bewegungen — zunächst passive, dann aktive —, Massage anzufangen, um die vielen üblen Folgen der Ruhigstellung der Extremität, wie Ankylose der Gelenke, Muskelatrophien, Oedem, zu vermeiden.

In der Tat kann man jetzt sagen, dass eine solche Behandlungsart als viel praktischer und rationeller sich erwiesen hat, so dass die Resultate bedeutend bessere geworden sind. Wir sind jetzt in der Lage, nicht nur auf Grund einfacher Ueberlegung, sondern vielfacher Erfahrung zu beurteilen, wie unrichtig es war, an einer solchen Spaltung in der Frakturbehandlung festzuhalten und so beide Prinzipien scharf voneinander zu trennen.

Steinmann hat sicherlich recht, wenn er sagt: „Wir halten die Aufstellung eines prinzipiellen Unter-

schiedes für ein Unglück und Künstelei, geeignet Verwirrung in die Frakturbehandlung zu bringen. Dass die möglichst vollständige Wiederherstellung der Funktion das Ziel jeder Frakturbehandlung sein muss, erscheint selbstverständlich. Die Wiederherstellung des normalen anatomischen Verhältnisses aber ist ein Hauptmittel zur Erreichung dieses Zweckes. Aber es ist nicht das einzige Mittel, sondern eine ganze Reihe von Vorkehrungen, wie frühzeitige Bewegung, Massage usw. müssen dieses Mittel unterstützen.

Die extremen Standpunkte, welche das eine Mittel auf Kosten des andern vernachlässigen, sind falsch. Zur erfolgreichen Behandlung einer Fraktur gehört, dass die Fragmente gut reponiert und reponiert erhalten werden, dass aber die Funktion der benachbarten Muskeln und Gelenke möglichst wenig geschädigt werde".

Die Extensionsmethode.

Es ist nicht die Aufgabe dieser Arbeit, genauer die Geschichte der Frakturbehandlung zu erörtern und näher darauf einzugehen, wir wollen nur darauf hinweisen, dass für die Verbindung der anatomischen und funktionellen Behandlung sich erfahrungsgemäss das Extensionsverfahren, welches in Bardenheuer seinen Hauptvertreter gefunden hat, als am besten geeignet erwiesen hat.

Heftpflasterextension von Bardenheuer.

Es ist das Hauptverdienst Bardenheuers, die Extensionsmethode zu einer brauchbaren ausgebildet zu haben, und zwar durch Verwendung von Heftpflaster. „Er hat fast 30 Jahre die Methode weiter ausgebaut

und durch Einführung neuer Züge, durch vielfache Verbesserungen, überhaupt durch einen systematischen Ausbau erreicht, dass die Streckverbände bei allen Extremitätsfrakturen angewandt werden können und dass sich mit ihnen Ergebnisse erzielen lassen, wie sie andere Behandlungsarten nicht aufweisen". Nach Bardenheuer „besteht die Extensionsbehandlung in der Anlegung von Band- oder Heftpflasterstreifen an den gebrochenen Gliedmassen, an denen angehängte Gewichte bezw. die Kraft von Federn einen dauernden Zug ausüben".

Um das Prinzip des Extensionsverfahrens zu verstehen, ist es notwendig, sich ein klares Bild von denjenigen Prozessen zu machen, die sich in einer frakturierten Extremität abspielen und denjenigen Kräften und Hindernissen, mit denen wir hauptsächlich bei der Behandlung zu kämpfen haben.

Wir wollen deshalb die Aeusserung Bardenheuers über diese Frage wiedergeben:

„Im Gegensatz zu den festen Verbänden, besonders den Gipsverbänden, haben wir es mit einer dauernden permanent wirkenden Kraft zu tun. Hierin liegt der grosse Vorteil der Streckverbände, da wir mit dieser dauernd wirkenden Kraft die elastische und entzündliche Retraktion der Muskeln, welche bei Frakturen mit gelockertem oder aufgehobenem Bruchflächenkontakt die Verstellung der Bruchstücke bewirkt und auch das Haupthindernis für ihre Reposition bildet, überwinden können. Dieses Hindernis wird allmählich verstärkt durch die sekundäre Entzündung der schon elastisch verkürzten Muskeln, durch die blutige Infiltration des traumatischen Reizes, welchen

die dislozierten Fragmentstücke ausüben, später auch durch die bindegewebige Umformung des entstandenen Exudates und schliesslich durch die bindegewebige Entartung der Muskeln. Um eine dauernde Zunahme der Retraktion der Muskeln, überhaupt aller die Bruchstelle umgebenden Gewebe zu verhüten, muss daher die Extension möglichst frühzeitig in Tätigkeit treten und es müssen von vornherein die Extensionszüge so stark belastet werden, dass die elastische entzündliche Retraktion der Muskeln wirklich überwunden wird."

Wir haben uns absichtlich bei diesem Punkt etwas länger aufgehalten, da in diesem Prinzip der Hauptkern der modernen Frakturbehandlung steckt. In allen Fällen haben wir hauptsächlich mit den eben erwähnten Hindernissen zu kämpfen. Es liegt auf der Hand, dass diejenige Methode als die brauchbarste und zweckmässigste anerkannt werden muss, welche am schnellsten und schonendsten ohne unerwünschte Komplikationen und Gefahren für den Patienten, gemäss dem allgemeinen Prinzip des kleinsten Energie- und Kraftaufwandes, die oben genannten Hindernisse zu beseitigen imstande ist.

Eine Methode in der Frakturbehandlung, die den oben geschilderten Forderungen entspricht, glaubt F. Steinmann gefunden zu haben.

Nagelextension.

Im Juni 1907 demonstrierte Steinmann seine Methode in der medizinischen Gesellschaft der Stadt Bern und nannte sie

Nagelextension*)

Dabei definierte er seine Methode folgendermassen:

„Unter Nagelextension verstehe ich die Methode der Extension, welche einen kontinuierlichen Zug ausschliesslich mittels Nägeln oder Stiften, die durch den Knochen getrieben werden, möglichst direkt auf das periphere Fragment überträgt“.

In dieser Definition liegt schon der Hauptunterschied zwischen der Steinmann'schen Methode und der schon besprochenen von Bardenheuer angegebenen. Während der letztere die Extension indirekt auf den Knochen durch die Haut, Muskeln und andere Weichteile einwirken lässt, benutzt zu diesem Zwecke Steinmann den Knochen selbst als Angriffspunkt.

Steinmann ging von der Ueberlegung aus, dass wir bei dieser Art Extension viel besser und ökonomischer die Kraft, die wir dabei anwenden, ausnutzen können, dass bei der Heftpflasterextension ein grosser Teil der Zugwirkung durch Reibung auf der Unterfläche verloren geht, was bei der Nagelextension nicht der Fall ist, dass durch die Kleinheit der Angriffsfläche die ganze übrige Extremität frei bleibt und die Gelenke schon von Anfang an bewegt werden können und auf diese Weise den üblen Folgen der Ruhigstellung nicht verfallen. Das sind im wesentlichen die Hauptgründe, die Steinmann veranlassten, diese Methode in die Frakturbehandlung einzu-

---

*) Eigentlich ist diese Methode nicht von Steinmann zuerst neu erfunden worden. Schon im Jahre 1903 hat Codivilla eine Methode zur Behandlung der Coxa vara publiziert, bei der es sich im wesentlichen um dasselbe Prinzip handelte.

Codivilla: Nuovo Metodo operativo nella Coxa vara. Associazione sanitaria milanese 1903.

führen; auf die Einzelheiten dieses Verfahrens wollen wir vorläufig nicht näher eingehen. Wir wollen jetzt an der Hand des Materials und von Krankengeschichten, die uns von Herrn Professor Klapp gütigst zur Verfügung gestellt worden sind und für welche ich bei dieser Gelegenheit ihm meinen besten Dank ausspreche, den Verlauf der Nagelextensionsbehandlung und der eventuellen Zufälle und Nebenerscheinungen verfolgen und genauer besprechen.

Im ganzen bezieht sich unser Material auf 20 Fälle, bei denen die Nagelextension nach Steinmann vorgenommen wurde. Von diesen 20 Fällen sind zwei gleich nach der Nagelung aus Ursachen, die mit der Nagelung nichts zu tun hatten und infolgedessen für unsere Darstellung nicht in Betracht kommen, ad Exitum gekommen.

Bei den meisten Patienten, die schon längst die Klinik verlassen haben — es handelt sich dabei um Zeiträume von 3 Monaten bis 2 Jahren und 8 Monate, — waren wir in der Lage, die Nachuntersuchung vorzunehmen und zwar in 10 Fällen. Von den übrigen 8 sind 6 erst vor kurzem aus der klinischen Behandlung entlassen worden, so dass von einer Nachuntersuchung eigentlich noch nicht die Rede sein kann. Eine Patientin steht noch in Behandlung und von einer, resp. deren Eltern ist uns schriftlich über ihren Zustand berichtet worden. Von den 18 Fällen handelt es sich bei 14 um Frakturen der Unterextremität und zwar 3 Oberschenkel- und 11 Unterschenkelbrüche, bei 4 um angeborene Hüftgelenkluxationen.

Dem Geschlecht nach sind es 11 männliche und 7 weibliche (die 4 Hüftgelenkluxationen betreffen alle 4 junge Mädchen) im Alter von 9 bis 63 Jahren.

Wir teilen alle Fälle, wie es Heinemann und Anschütz in ihren Publikationen machten, in 4 Gruppen:

I. Alte deform geheilte Frakturen.
II. Komplicierte Frakturen.
III. Frische Frakturen, an denen die sonst üblichen Methoden versagten.
IV. Sonstige Fälle.

Es sei nebenbei bemerkt, dass diese Gruppen nicht immer sich streng voneinander trennen lassen und so eine Einteilung eigentlich nicht ganz wissenschaftlich erscheint; denn „frische Frakturen, bei denen die sonst üblichen Methoden schon versagten“, wie Heinemann seine III. Gruppe nannte, scheinen uns, wenigstens für die Nagelextension nicht mehr „frisch“ zu sein. Aber da es unserer Meinung nach nicht viel darauf ankommt, ob die Fälle so oder so gruppiert werden, und um keine neue Gruppierung zu schaffen, schliessen wir uns auch an diese Einteilung an. Was die IV. Gruppe betrifft, die den Namen „sonstige Fälle“ trägt, so beschränkt sich unser Material bloss auf angeborene Hüftgelenkluxationen.

Besonderes Interesse verdient folgender Fall:

Anamnese: Mann P. G., Eigentümer 45 Jahre alt. Am 8. März 1912 zog sich Patient durch Fall einen Oberschenkelbruch zu. Es wurde ihm danach sofort ein Gipsverband angelegt, der 6 Wochen liegen blieb. Patient kommt am 20. 5. 1912 in die Klinik wegen schwerer Bewegungsstörungen im Knie-

gelenk und wegen Schmerzen, welche im Knie bei längerem Gehen sofort auftreten; er geht an Krücken.

Status: Kräftiger Mann;

Herz und Lungen ohne Besonderheiten. Rechter Oberschenkel im oberen Drittel verdickt. Kniegelenk leicht geschwollen. Beugung nur in geringem Umfang möglich.

Patient hinkt rechts. Das rechte Bein ist 4 cm kürzer als das linke. Das Röntgenbild vom 22. 5. 1912 also 79 Tage nach dem Unfall ergibt 3 grosse Bruchstücke; erstens das obere Bruchende des Femurschaftes, welches mit der Patella anscheinend fest verwachsen ist, zweitens das untere, aus den Condylen bestehende Bruchende, welches wieder durch einen Längsbruch in der Mitte bis in das Gelenk gespalten ist. Es besteht eine starke Dislocation ad longitudinem. Es soll versucht werden, die knöcherne Verwachsung mit der Patella zu trennen und mit Nagelextension das untere Bruchstück herunterzuziehen.

22. 5. Operation. Längsschnitt an der Aussenseite des rechten Femurs im unteren Drittel. Es wird ein Knochenspan entfernt, der mit der Patella zusammen liegt. Die beiden Frakturenden werden mit Elevatorien auseinander gedrängt. Durch die Condylen des Femurs wird ein Nagel gebohrt.

Gipsverband.

Nagelextension; allmählich steigende Gewichte bis zu 20 Pfd.

22. 5. Das Röntgenbild zeigt deutlich, dass das ursprünglich vorhandene, spitzverlaufende obere Frakturende fehlt. An seiner Stelle Callusmassen von unregelmässigen Konturen.

In den ersten Tagen Schmerzen, welche durch Morphium bekämpft werden.

30. 5. Röntgenbild zeigt bereits eine deutliche Wirkung der Nagelextension. Das untere Fragment ist viel tiefer getreten, so, dass die Bruchenden einander genähert sind.

6. 6. Röntgenbild zeigt keinen Fortschritt der Extension.

15. 6. Patient empfindet plötzlich einen heftigen Schmerz im Knie, gleichzeitig hörte er einen lauten Ruck. Das Röntgenbild ergibt, dass der Nagel entzwei gebrochen ist. Die Bruchstücke werden entfernt. Danach nochmals Röntgenbild. (von der Seite). Die Patella ist fast frei; vom oberen Rand geht ein unregelmässiger Knochenschatten zu den Condylen. Die Fragmente sind nicht auseinander gewichen; die Stellung ist keine vollkommene. Entsprechend ist die Callusmasse, welche schon auf dem Bilde vom 6. 6. zu sehen war, bedeutend stärker ausgeprägt. Auch ist anscheinend an der Stelle des entfernten Knochenspans wieder Knochenbildung aufgetreten.

21. 6. Entfernung des Gipsverbandes. Patient wird täglich massiert.

Kniegelenk noch stark geschwollen.

22. 6. Da das untere Femurende sich stärker nach vorn vorwölbt, wird nochmals ein gewöhnlicher Extensionsverband angelegt.

9. 7. Verband entfernt.

Röntgenbild: Gallus noch dichter; Stellung nicht verändert.

15. 7. Patient steht auf.

Gehversuche am Volkmann'schen Tisch.

21. 7. Patient vermag am Stock zu gehen. Das Knie ist noch geschwollen. Leichte Genuvalgumstel-

Masse:	r.	l.
Länge	92 cm	91 cm
Umfang: Frakturstelle	42 „	35 „
Knie	40 „	35 „

Es besteht also noch eine bedeutende Verbreiterung der Frakturstelle, während die Länge sogar rechts mehr beträgt als links.

Wir haben den Fall nach 3 Monaten nachuntersucht. Das Röntgenbild ergab keine Veränderung im Vergleich mit dem vom 9. 7.

Die Diastase bestand noch, ebenso die Verbreiterung der Frakturstelle und Verdickung des Gelenkes, letzteres etwas geringer; Beugung im Kniegelenk nicht gut möglich (nur bis ca. 135^0).

Im allgemeinen hat sich der Zustand des Patienten zwar etwas gebessert, aber durchaus nicht wesentlich. Beim Gehen hat Patient Schmerzen, ermüdet sehr leicht, kann ohne Stock überhaupt nicht gehen, ist noch arbeitsunfähig und bekommt von der Versicherungsgesellschaft 5 Mark pro Tag.

Dieser Fall scheint uns von besonderem Interesse zu sein, weil wir hier mehrere „Zufälle“, die bei der Nagelextension vorkommen, zusammentreffend finden. Wir haben es hier mit einer Diastase, starken Schmerzen, die durch Morphium beseitigt werden mussten, seitlichen Dislocation und Abbrechen des Nagels zu tun.

Ueberkorrektur.

Mehrere Autoren, wie Wilms, Anschütz, Heinemann, Kirschner u. a., haben schon längst darauf hingewiesen, dass die Ueberkorrekturen, die bei der Nagelextension vorkommen, für die betreffende Extremität und besonders für deren Weichteile nicht ganz gleichgültig sind.

Obwohl es in allen Fällen von Diastasen, die in der Literatur bis jetzt beschrieben sind, zu keinen allzustarken Schädigungen der Extremität und schlechten Folgen gekommen ist, immerhin ist doch die Möglichkeit solcher Schädigungen während der Nagelextensionsbehandlung sehr leicht gegeben, wenn sie nicht fortwährend kontrolliert wird.

Besonders bei alten schlecht geheilten Frakturen mit starken Verkürzungen, wo die Weichteile schon längere Zeit in kontrahiertem Zustande sich befinden und wo es uns gerade darauf ankommt, einen möglichst kräftigen Zug auszuüben, um die Verkürzung zu beseitigen, gerade in solchen Fällen ist es für die Weichteile nicht gleichgültig, ob sie stärker oder schwächer gedehnt werden. Es ist sehr nahe liegend, dass die Oedeme, die in vielen Fällen vorkommen, zum Teil auf diese Dehnung der Blutgefässe zurückzuführen sind.

Es ist möglich, dass — abgesehen von der Inaktivität — infolge der Zirkulationsstörungen, die bei starker Dehnung fast unvermeidlich sind, Atrophien sich einstellen. Dass ein starker Zug nicht ungestraft auf die Weichteile ausgeübt werden darf, beweist unzweideutig ein Fall von Kirschner, der die „aus der Wunde luxierten und winklig aufeinander

gestemmten Knochen durch Streckung zu axialer Vereinigung zu bringen versuchen wollte". Dabei wurden die „entblössten Zehen plötzlich leichenblass".

Steinmann meinte, dass dieses Leichenblasswerden die Folge einer forcierten Dehnung sei, was man ohne weiteres zugeben kann.

Aber was eine forcierte Fraktion plötzlich herbeibringt, kann eventuell eine kontinuierliche und ziemlich kräftige Dehnung langsam verursachen. Es muss doch nicht gerade nur zu einem Leichenblasswerden der Zehen in jedem Falle kommen, um von einer Schädigung der Weichteile bei längerer unvorsichtiger Extension zu sprechen. Wilms beobachtete eine Diastase von 3 cm und Oedem bei einem 30 Jahre alten Patienten. Es wurden dabei in den ersten 8 Tagen Gewichte von 25 kg und später von 10 kg angehängt.

Am 14. Tage konnte man die Diastase im Röntgenbild feststellen. Wilms meinte, es wären zu hohe Gewichte angewendet und bemerkte dabei, dass man bei der Belastung sehr vorsichtig sein müsse. Wir haben aber leider kein objektives Mass für die Belastung, um von vornherein genau die Zahl der Gewichte abzuschätzen, da wir, wie gesagt, nicht wissen, wie gross die Dehnungsfähigkeit der Weichteile in jedem gegebenen Falle ist und wenn wir es wissen, dann ist es gewöhnlich schon zu spät. Darin liegt eben eine gewisse Schwierigkeit, dass wir das nicht beurteilen können; es gehört dazu sehr grosse Erfahrung, um gerade das richtige Mass zu treffen. In dem Bestreben, möglichst schnell die Verkürzung

zu beseitigen, kann sehr viel gesündigt und grosser Schaden herbeigeführt werden.

Auch Heinemann berichtet über einen Fall von Distraktion der Frakturstücke bei Nagelextension, die seiner Meinung nach bei Röntgenkontrolle nicht zustande gekommen wäre. Auch in diesem Fall ist es zur Schwellung des Unterschenkels und Atrophie des Quadriceps gekommen.

Wir finden auch sonst in der Literatur mehrfache Angaben über Diastasen und Oedeme infolge der Nagelextensionsbehandlung.

Daraus ist ohne weiteres zu schliessen, dass selbst in Kliniken und gut eingerichteten Krankenhäusern, wo die Ueberwachung und sonstige Kontrolle fast niemals fehlen, wo in jedem Moment eine Röntgenaufnahme gemacht werden kann, es selbst da mehrfach zu solchen ungewollten Ueberkorrekturen gekommen ist, wenn auch ohne weiteren Schaden für den betreffenden Patienten.

Es soll damit nicht gesagt werden, dass bei dieser Behandlungsmethode sich so etwas überhaupt nicht vermeiden lässt. Wenn Steinmann sagt „wir können die Ueberkorrekturen nicht nur leicht vermeiden, sondern dieselben auch leicht wieder heben“ und wenn Heinemann behauptet, dass Diastase und Verkürzung auf Veränderungen des Zuggewichtes so unmittelbar folgen, wie die Schwankungen eines Thermometers der Bewegung der Temperatur“, so mag das für viele Fälle zutreffend sein. Damit ist aber der Beweis geliefert, dass diese Behandlungsmethode sehr strenge Ueberwachung von seiten des Arztes fordert, dass der Arzt gezwungen ist, fortwährend

aufzupassen und mit Messungen und Röntgenaufnahmen zu kontrollieren, was natürlich nur in ganz modern eingerichteten Spitälern durchzuführen ist. Aber wenn wir die Nagelextension als Allgemeinverfahren in der Privatpraxis uns denken wollen — und so meint doch Steinmann — so kann der praktische Arzt in dieser Beziehung manchmal unangenehme Ueberraschungen erleben.

Schmerzhaftigkeit.

In unserem Falle waren, wie aus der Krankengeschichte zu sehen ist, in den ersten Tagen der Nagelextension die Schmerzen so stark, dass sie durch Morphium bekämpft werden mussten. Es ist nicht uninteressant, dass gerade in punkto Schmerzhaftigkeit bei dieser Methode die Patienten ganz verschieden reagieren. Einige Kranke klagen über sehr starke Schmerzen, die zur Anwendung der Narcotica zwingen, wie es auch in unserem Falle war. Andere dagegen spüren überhaupt nichts oder sehr geringe Schmerzen. Bei einigen stellen sich diese ein während des Nagelzuges und lassen nach Verminderung desselben sofort nach, andere wiederum empfinden Schmerzen auch längere Zeit nach der Behandlung. Und so ist die merkwürdige Tatsache verständlich, dass wir diesbezüglich ganz verschiedene und sogar gegenteilige Urteile in der Literatur finden. Mosiman z. B. behauptet folgendes: „Der einzige Nachteil, den mir die Steinmann'sche Nagelextension zu haben scheint, liegt in der Schmerzhaftigkeit, über welche einzelne Kranke bei Anlegen der Gewichte klagen".

Dreifuss berichtet über einen Fall, bei dem „die Tibiafraktur zwar ausgezeichnet geheilt ist, der aber wegen Schmerzen im Calcaneus, der seinerzeit genagelt wurde und wegen sekundärer Fussgelenkverdikkung gehunfähig geworden ist. Exquisite Knochenatrophie zeigt dieser Calcaneus im Röntgenbilde.“

Aehnliches konnten wir auch bei einer 55 Jahre alten Frau beobachten, die wegen einer komplicierten Unterschenkelfraktur der Nagelextension unterworfen. wurde. Diese Frau hatte auch während der Nagelung ziemlich starke Schmerzen, an die sie sich noch nach 7 Monaten lebhaft erinnerte. Bei der Nachuntersuchung, die 7 Monate nach der Entlassung der Patientin aus der Klinik stattgefunden hat, klagte die Frau über Schmerzen an der Nagelungsstelle (es wurde der Calcaneus durchgenagelt) und infolgedessen über Gehunfähigkeit. Wir kommen noch auf diesen Fall zurück bei der Besprechung der Fistelbildung, da diese Frau auch eine 5 Monate lang bestehende Fistel an dem Nagelkanal hatte. Heinemann beobachtete Fälle, wo die Schmerzen während des Nagelzuges so stark waren, dass sie zur Schlaflosigkeit führten, besonders wenn die Nägel sich gelockert haben und auf das Periost, welches wie bekannt sehr empfindlich ist, gedrückt haben. In einem Falle ist es sogar so weit gekommen, dass die Nägel entfernt werden mussten. Allerdings war schon die Callusentwickelung sehr deutlich.

Auch Körber hat bei seinem zahlreichen Material mehrfach Schmerzhaftigkeit beobachtet: unter 70 Fällen 19 Mal.

Schmerzlosigkeit.

Wir haben schon erwähnt, dass von vielen Autoren über Schmerzen gerade das Gegenteilige geäussert wird. Die Verminderung der Gewichte wirkt in dieser Beziehung sehr günstig. So z. B. verschwanden in einem Fall von Kirschner bei doppelseitigem Unterschenkelbruch, wo heftige Schmerzen bei Belastung von 30 Pfd. auftraten und bei 25 Pfd. noch immer anhielten, dieselben in dem Moment, als man die Zahl der Gewichte auf 20 Pfd. reducierte. In vielen Fällen vernachlässigen die Patienten infolge der Schmerzlosigkeit ihre frakturierte Extremität und manipulieren um die Nagelstelle herum, so, als wäre da gar nichts geschehen; es ist mehrmals vorgekommen, dass die Nägel von den Patienten selbst wegen Lockerung herausgezogen resp. zurück hineingeschlagen wurden.

Voeckler, Kirchner u. a. erblicken sogar in dieser Schmerzlosigkeit einen gewissen Nachteil.

Kirschner meinte „die Schmerzlosigkeit bringt mit sich, dass die Patienten das gebrochene Bein vernachlässigen; sie werfen sich hin und her, stemmen sich plötzlich im Bette so, dass die grossen Gewichte mit einem plötzlichen Ruck anziehen und die Fragmente auseinander reissen. Die Gelenkbänder werden durch die plötzliche Zerrung geschädigt“.

Diese Behauptung Kirschners können wir bestätigen. In einem von unseren Fällen ist es eben infolge einer plötzlichen Bewegung seitens der Patientin zu einem Abbrechen des Nagels gekommen. Wir kommen darauf später noch zurück, wobei auch die Krankengeschichte dieses Falles näher erörtert wer-

den wird. Im allgemeinen kann man aber sagen, sind solche extremen Fälle ziemlich selten; auch sehr heftige Schmerzen kommen nicht ganz häufig vor.

Gelenkschwellung.

Auch die Gelenkschwellung während und nach der Nagelextension ist kein seltenes Vorkommnis, besonders in den Fällen, wo in der Nähe eines Gelenkes genagelt wird. Anschütz betont deshalb, dass man es vermeiden muss, mit den Nägeln in allzu grosse Nähe der Gelenke zu kommen. In unserem Fall hat die Gelenkschwellung mit der Nagelextension wahrscheinlich nichts zu tun, da diese Schwellung schon vor der Behandlung bestand.

Genuvalgumstellung.

Dass die Genuvalgumstellung, die in unserem Falle entstanden ist, auch in irgendwelchem Zusammenhang mit der Nagelextension steht, scheint uns höchst wahrscheinlich, zumal wir es hier mit einer Diastase von 1 cm bei einer vorherigen Verkürzung von 4 cm zu tun haben. Infolge der Dehnung ist es wahrscheinlich zu einer Zerrung und Schlaffheit des Bandapparates gekommen, an welche Schlaffheit sich eine Genuvalgumstellung angeschlossen hat.

In einem anderen Falle von komplizierter Unterschenkelfraktur bei einem 63 Jahre alten Mann ist es auch zur Genuvalgumstellung nach der Nagelextensionsbehandlung gekommen. Wir glauben daraus den Schluss ziehen zu dürfen, dass der Extensionszug in manchen Fällen eine schädigende Wirkung auf die Gelenkbänder haben kann.

Wir wollen noch auf einen sehr wichtigen Vorgang hinweisen, welcher sich bei dieser Behandlungsmethode ziemlich häufig in den Gelenken abspielt, nämlich die

Gelenkversteifung.

Bei der Einführung der Nagelextension in die Frakturbehandlung ist Steinmann von dem praktisch sehr wichtigen Prinzip ausgegangen, dass durch den direkten Angriff am unteren Fragment und der Kleinheit der Angriffsfläche die Möglichkeit geschaffen wird, frühzeitig und in manchen Fällen sogar sofort mit Gymnastik in Form aktiver und passiver Bewegungen und anderen Behandlungsarten, wie Elektrizität, Massage etc. anzufangen. Nun hat es sich leider herausgestellt, dass diese funktionelle Behandlung nicht immer so leicht durchzuführen ist; es gibt eine nicht geringe Anzahl von Fällen, bei denen dieses Prinzip beinahe vollständig versagt und die Hoffnung, in ganz kurzer Zeit eine ideale Restitutio quoad functionem zu erzielen, vergebens bleibt.

Trotz der gegebenen Möglichkeit frühzeitig mit der Funktion anzufangen, berichten doch die meisten Autoren, wie Schwarz, Heinemann, Körber, Lauenstein, Bardenheuer, Morison u. a. über Gelenkversteifungen, und zwar hauptsächlich des Kniegelenkes.

Auch wir können diese Beobachtung auf Grund unseres Materials bestätigen; die Gelenkversteifungen in unseren Fällen dauerten bei einigen längere Zeit und waren noch bei der Nachuntersuchung festzustellen.

Die traurige Tatsache, dass bei der Nagelextensionsbehandlung die Gelenkversteifung in vielen Fällen nicht zu vermeiden ist, wird uns gar nicht wundern, wenn wir die Behandlungsmethode hinsichtlich dieser Erscheinung etwas genauer analysieren und uns vor allem darüber klar werden, dass die oben erwähnte „gegebene Möglichkeit“ durchaus nicht immer gegeben ist. Bei dem Kniegelenk speziell kommt unserer Meinung nach folgendes in Betracht:

Haben wir es mit solchen Frakturen zu tun, bei welchen die Nagelungsstellen unterhalb des Kniegelenkes gewählt werden müssen, z. B. am Tibiakopf bei Oberschenkelbrüchen im unteren Drittel, um die Epiphysenlinie zu vermeiden und nicht allzunahe an das Gelenk zu kommen, oder am unteren Tibiaende bei Unterschenkelbrüchen, oder endlich am Calcaneus bei Malleolafrakturen, so ist doch selbstverständlich, dass das Kniegelenk in solchen Fällen so lange ruhig und unbeweglich bleiben muss, bis der Nagelzug seine Wirkung ausübt und bis feste Konsolidation eingetreten ist. In diesen Fällen fällt natürlich alles weg, was für die aktive und passive Bewegung bei der Nagelextension von Vorteil ist. Wir haben schon darauf hingewiesen, wie vorsichtig man mit der Belastung sein muss, um ja nicht eine unnötige Ueberdehnung der Weichteile herbeizuführen und wie man in jedem gegebenen Falle diesbezüglich individualisieren muss. Wir können mit grosser Wahrscheinlichkeit annehmen, dass jede aktive Beugung während der Nagelextensionsbehandlung physikalisch genommen als eine Erhöhung der Gewichte

angesehen werden muss, oder besser gesagt, dass bei jeder aktiven Beugung der Extremität die Weichteile in dem Sinne geschädigt werden, als hätten wir entsprechend die Zahl der Gewichte vergrössert. Auf diese Weise kann natürlich das Maximum der Belastung überschritten werden und es können die schon oben erwähnten üblen Folgen zustande kommen, abgesehen von den Schmerzen, die diese „Funktionstherapie“ verursachen kann. Es ist zweifellos richtig, dass die Dauer der Inaktivität bei der Nagelextension bedeutend reduciert wird im Vergleich zu der bei der Heftpflasterextensionsbehandlung, aber ganz vermeiden lässt sich die Inaktivität natürlich auch bei dieser Methode noch nicht. Wie Klapp richtig bemerkt, beherbergen die einer Fraktur benachbarten Gelenke meist ja auch einen traumatischen Erguss, der die Bewegungen beträchtlich verhindert.

Aus dem oben Gesagten folgt, dass bei einer nicht geringen Anzahl von Frakturen der unteren Extremität die Bewegung in den Gelenken und besonders im Kniegelenk, bei der Nagelextension wenigstens während des Zuges, nicht durchgeführt werden kann oder doch nur mit sehr grossen Schwierigkeiten.

Was die Frakturen anbetrifft, die im Oberschenkel ihren Sitz haben, und zwar oberhalb des unteren Drittels, bei denen die Nagelungsstellen o b e r h a l b des Kniegelenkes an den oberen Condylenrändern ausgewählt werden, so bleiben in diesen Fällen das Knie- und Fussgelenk eigentlich ausserhalb des Operationsgebietes.

Aber auch in diesen wenigen Fällen der Oberschenkelfrakturen, wo man glauben könnte, in der Tat in der glücklichen Lage zu sein, von den Vorteilen der Nagelextension hinsichtlich der frühzeitigen Funktionstherapie für das Kniegelenk Gebrauch zu machen, muss noch ein sehr wichtiger Umstand berücksichtigt werden, auf den wir jetzt näher eingehen wollen.

Waegner hat schon längst darauf hingewiesen, dass es in den meisten Fällen der Diaphysenbrüche des Oberschenkels zu einer speziellen Form der seitlichen Verschiebung kommt: und das ist die Verschiebung des ad longitudinem dislocierten unteren Fragmentes nach hinten. Unter 53 Fällen von Diaphysenbrüchen des Femurs konnte Waegner 47 Mal eine Verschiebung des unteren Fragmentes nach hinten feststellen, worüber er sich folgendermassen äussert:

„Diese Verschiebung durch Bardenheuers Züge in Streckstellung der Extremität zu beseitigen, ist mir so gut wie nie gelungen.

Es kann, glaube ich, keinem Zweifel unterliegen, dass wir es in diesem Falle mit der Wirkung der Wadenmuskeln zu tun haben. Je mehr das Bein gestreckt wird, um so mehr spannen sich die weiter hinten an den Epicondylen des Oberschenkels inserierenden Wadenmuskeln und um so mehr ziehen sie an den freibeweglich gewordenen unteren Bruchstück, dasselbe nach hinten beugend. Es ist ja, wie es auch Hoffa und Boger betonen, wohl der Wirkung eben dieser Muskeln zuzuschreiben, dass im Moment, wo der Bruch erfolgt, das untere Bruchstück nach hin-

ten dislociert wird, wenn das Bein sich dabei zufällig in Streckstellung befand, resp. sofort darauf in diese Stellung gebracht wurde. Um also die Wirkung der allmählich sich retrahierenden Wadenmuskeln zu beseitigen und somit eine Korrektur der Dislocation erzielen zu können, muss der Unterschenkel unbedingt in Beugestellung gebracht werden. Nur dann kann es gelingen, die Bruchfläche eines stark nach hinten verschobenen unteren Fragments mit derjenigen des oberen Fragments in Berührung zu bringen. Darin versagt aber der Bardenheuer'sche Extensionsverband.

Hier tritt nun die Steinmann'sche Methode voll und ganz in ihre Rechte und beseitigt mit einer Leichtigkeit wie keine andere der heutzutage geübten Methoden die oben genannte, wegen der späteren funktionellen Folgen missliche Dislocation".

Ferner sagt Waegner: „Da beim Steinmann'schen Verfahren jeglicher fixierende Verband überflüssig wird, und wir es hier nur mit einem isolierten abwärts wirkenden, direkten Zug an den Epicendylen des frakturierten Oberschenkels zu tun haben, so liegt es bei diesem Verfahren frei in unserer Hand, dem Unterschenkel eine jede beliebige Stellung zu geben. Es kann uns nichts daran hindern, den Unterschenkel in Beugestellung zu bringen und hierdurch die das untere Fragment nach hinten ziehenden, bei Streckstellung des Unterschenkels gespannt gewesenen Wadenmuskeln zu entspannen".

Aus dem Gesagten geht hervor, dass nach Waegner, der sicherlich sehr reiche Erfahrung in der

Frakturbehandlung hat, bei der Nagelextensionsbehandlung der Diaphysenbrüche des Oberschenkels der Unterschenkel in Beugestellung gebracht werden muss, d. h. nichts anderes, als dass das Kniegelenk während der ganzen Behandlungsdauer in Beugestellung erhalten werden muss, wenn wir keine andere Komplikation wie die bleibende Verschiebung des ad longitudinem dislocierten unteren Fragments nach hinten erleben wollen. Denn in dem Moment, wenn wir mit der frühzeitigen Funktionstherapie anfangen wollen, d. h. das Kniegelenk beugen und strecken, muss die Wadenmuskulatur fortwährend angespannt resp. entspannt werden, welche Spannung nach dem Gesagten die Konsolidation in gewünschter Stellung verhindern wird.

Es liegt auf der Hand, dass diese Behandlung zur Versteifigkeit des Kniegelenkes, und zwar in Beugestellung führen muss. Dass diese theoretischen Erwägungen vollkommen den wirklichen Tatsachen entsprechen und mit den Erfahrungen, die die meisten Autoren gemacht haben, übereinstimmen, beweisen die vielen Angaben, die wir in der Literatur darüber finden. So bemerkte Morian, dass „die Patienten nach dem Aufstehen den Unterschenkel nicht mehr zu strecken vermochten und mit gebeugtem Knie einhergingen“.

Auch Schwarz konnte mehrmals eine Versteifung des Kniegelenkes in Beugestellung beobachten.

Dasselbe finden wir bei Lauenstein u. a.

In unseren Fällen ist es 4 Mal zu Gelenksteifigkeiten gekommen, die teilweise noch bei der Nachuntersuchung bestanden. Wir sehen also, dass in

dieser Hinsicht die Sache sich nicht wesentlich geändert hat. Bei der Heftpflasterextension nach Bardenheuer haben wir mit Gelenkversteifungen in Streckstellung zu kämpfen, bei der Nagelextension mit Versteifungen in Beugestellung.

Allerdings soll es nicht verschwiegen werden, dass die Nagelextensionsversteifungen erfahrungsgemäss viel leichter der Mechanotherapie zugänglich sind als diejenigen, die nach der Heftpflasterextension eintreten, was offenbar darin seinen Grund hat, dass bei der Steinmann'schen Methode das Kniegelenk verhältnismässig viel kürzere Zeit in Ruhigstellung bleibt, als bei der Methode von Bardenheuer. Auch im Fussgelenk kommt häufig eine Steifigkeit zustande, und zwar deshalb, weil in den meisten Fällen der Unterschenkelfrakturen der Calcaneus als Nagelungsstelle gewählt wird, so dass das Fussgelenk auf diese Weise auch in das Behandlungsgebiet hineingezogen wird.

Auch bei den anderen Arten der Funktions- und Mechanotherapie, wie Elektrizität und Massage ist nicht immer die Möglichkeit gegeben, dieselben lege artis durchzuführen, da, wie wir wissen, der Nagelextension hauptsächlich komplicierte Frakturen oder schlecht verheilte, bei denen vor der eigentlichen Behandlung osteotomiert werden muss, unterworfen werden, also solche Frakturen, bei denen wir auch Verletzungen der Weichteile und Wunden verschiedenster Art zu behandeln haben. Es ist klar, dass an solchen Extremitäten mit Elektrizität und Massage nicht viel anzufangen ist. Wir sind häufig gezwungen abzuwarten, bis die Wunden gut geheilt sind, was

immerhin mehr oder weniger Zeit in Anspruch nimmt, ja manchmal sogar viel mehr als die eigentliche Frakturbehandlung.

Abbrechen der Nägel.

Wir haben es noch mit einem praktisch sehr wichtigen Zufall zu tun, das ist das Abbrechen des Nagels während des Zuges. Dass ein solches Ereignis für die ganze Behandlung im allgemeinen und für das frakturierte Glied speziell bezüglich Asepsis, Verletzungen etc. nicht gleichgültig ist, versteht sich von selbst und doch finden wir es ziemlich häufig. In unseren 18 Fällen hat sich diese unangenehme Erscheinung dreimal gezeigt und in einem vierten Falle war im Röntgenbild zu sehen, wie der Nagel sich so stark abgebogen hatte, dass, wenn die Zugkraft länger gedauert hätte, der Nagel zweifellos abgebrochen wäre.

Figur Nr. 1 zeigt sehr schön das Röntgenbild von unserem Fall sofort nach dem Abbrechen des Nagels; man sieht ganz deutlich den in zwei Teile zerbrochenen Nagel im Knochen stecken. Von den anderen zwei Fällen, wo sich dasselbe abgespielt hatte, wollen wir die Krankengeschichten wiedergeben.

Anamnese: M. R., Modistin, 24 Jahre. Patientin bisher immer gesund gewesen; verunglückte am Tage der Aufnahme beim Rodeln, indem sie in einer Kurve aus dem Schlitten herausgeschleudert wurde und gegen einen Baum flog.

Status. Kräftig, gesund aussehende Person; Herz und Lungen ohne Besonderheiten.

Fig. 1.
Aufnahme sofort nach Abbrechen des Nagels.
Der Nagel ist deshalb nicht in der Mitte gebrochen, weil er sich nach der Seite verschoben hat. (Aus der Kgl. Chirurg. Univ.-Klinik. Direktor: Geh.-Rat Prof. Dr. Bier).

Am linken Unterschenkel etwa 10 cm unterhalb des Gelenkes eine 3 cm lange klaffende Wunde, aus der es fortgesetzt mässig blutet.

Das Röntgenbild ergibt eine Fraktur der Tibia und Fibula, bei letzterer vor allem mit Dislocation der Bruchenden, ausserdem eine Fraktur der Hüftgelenkpfanne.

22. 1. Wunde am Unterschenkel zeigt gute Granulation.

Redression der Frakturenden, Gipsverband.

25. 1. Röntgenbild ergibt keine Besserung der Stellung der Fragmente.

26. 1. Nagelextension nach blutigem Redressement mittels Langenbeck'scher Knochenhalter in Aethernarkose.

Belastung bis 40 Pfd.

2. 2. Da die Fragmente noch immer dislociert stehen, ausserdem der Nagel bei plötzlicher Bewegung seitens der Patientin mitten durchgebrochen ist, werden die Tibiaenden nach Freilegung in Aether-Pantopomarkose durch 2 Bronzedrähte fixiert und das Bein auf Volkmann'scher Schiene gelagert.

2. 3. Verbandwechsel; Wunde gut verheilt bis auf eine Markstück grosse granulierende Fläche, aus der die Drahtenden hervorstehen. Starke Kallusbildung, gute Stellung des Unterschenkels, keine Beweglichkeit der Fragmente mehr; mässige Beugung passiv im Knie möglich. Zehen und Fuss können bewegt werden. Extraktion der Bronzedrähte;

Extensionsverband.

12. 3. Der Extensionsverband wird abgenommen und ein leichterer angelegt.

Therapie: Bewegungen des linken Beines.

29. 3. Befinden gut. Die Wunde völlig verheilt. Seit 8 Tagen massieren der Bruchstelle mittels Hammerschlägen.

12. 4. Patientin steht auf.

Starke Schmerzhaftigkeit der Bruchstelle beim Aufstehen.

20. 4. Die Schmerzhaftigkeit der Bruchstelle fast völlig geschwunden. Patientin vermag das Kniegelenk aktiv fast bis zu 90° zu beugen. Patientin geheilt entlassen.

Nach 6½ Monaten Nachuntersuchung. Patientin kann gut gehen, ist gesund und vollständig arbeitsfähig.

In diesem Falle tritt die Schmerzlosigkeit, die schon ausführlich besprochen worden ist und die zweifellos hier den Anlass zu der plötzlichen Bewegung gab, besonders hervor. Ausserdem ist der Fall noch insofern interessant, dass hier die Nagelextension überhaupt keinen Erfolg hatte und ganz nutzlos war. Der gute Erfolg war vielmehr den Bronzedrähten zu verdanken.

Die Krankengeschichte des zweiten Falles lautet folgendermassen:

B. Z., Mädchen, 9 Jahre.

Anamnese: Seit dem zweiten Lebensjahr bemerkten die Eltern, dass das Kind hinkt. Der zugezogene Arzt legte einen Streckverband an, der nach 3 Wochen entfernt wurde. Die Kranke hinkte wie vorher, doch wurde sie bis jetzt nicht weiter behandelt.

Status: Kleines Mädchen von mässigem Ernährungszustand. Das linke Bein ist um 4 cm verkürzt. Trochanter steht über der Roser-Nelaton'schen Linie. Röntgenbild ergibt, dass der Kopf oberhalb der Pfanne steht.

20. 5. Nagelextension in Aethernarkose durch die Condylen. Belastung 30 Pfd.

3. 6. Da der Nagel aus unbekannten Gründen während der Nacht gebrochen ist, wird ein neuer Nagel wieder in Aethernarkose durch die Condylen des Femurs getrieben.

21. 6. Einrenkung des Oberschenkels in Aether-Morphiumnarkose.

Gipsverband in Abduktionsaussenvolationsstellung des Oberschenkels.

22. 6. Da das Röntgenbild noch eine schlechte Stellung ergibt, wird die Redression noch einmal wiederholt.

9. 7. Patientin wird mit dem Gipsverband nach Hause entlassen.

Nach 5 Monaten Nachuntersuchung bei Aufmachen des Gipsverbandes. An den Nagelungsstellen besonders an der Aussenseite starke Decubitus und nekrotische Fetzen. Stellung unverändert.

Auch in diesem Falle ist durch die Nagelextension kein guter Erfolg erzielt worden. Eine Ursache, welche das Abbrechen des Nagels erklären könnte, war nicht nachweisbar; es wird wahrscheinlich im Apparate selbst die Ursache gegeben sein.

Wir wissen, dass seitdem die Nagelextension in die Frakturbehandlung eingeführt worden ist, mehrere Autoren (Steinmann, Wilms, Becker, Tavel, Dupug, de Frenelle, Sasse, Machol, Voekler, Heinemann u. a.) sich die Mühe gegeben haben, neue bessere Apparate zu konstruieren, um die verschiedenen Nachteile, die die Apparate in sich tragen, zu beseitigen, und nur der Umstand allein, dass wir so viele Apparate haben, kann schon gewissermassen beweisen, dass wir bis jetzt noch keinen einzigen guten zur

Verfügung haben, der uns vollständig befriedigen könnte. Von den wichtigsten Nachteilen der jetzt angewendeten Apparate, mit denen wir es hauptsächlich zu tun haben und die von sehr grossem praktischem Interesse sind, seien folgende genannt:

Lockerung und Drehung der Nägel, Durchschneiden des Knochens durch den perforierenden Nagel und Verschiebbarkeit desselben, Abbrechen des Nagels, Infektionsgefahr, Decubitus, Nekrose etc.

Lockerung der Nägel.

Die Lockerung der Nägel, die während der Extensionsbehandlung eintritt, ist ein so häufiges Vorkommnis bei der Nagelextension, dass schon von Anfang an auf verschiedenem Wege versucht worden ist, diesen Nachteil zu beseitigen. Dieser Umstand war der Hauptgrund, warum man von den beiderseitigen Nägeln, bei denen es bekanntlich fast immer zur Lockerung kam, Abstand genommen hat und zu dem perforierenden Nagel übergegangen ist. Nach Heinemanns Zusammenstellung musste die Extension wegen Lockerung der Nägel in 5 Fällen abgesetzt werden und 8 Mal lockerten sich die Nägel im Knochen bei der Entfernung des Extensionszuges.

Noch viel überzeugender spricnt die Zusammenstellung von Schwarz, wo von 18 Fällen 13 Mal die Nägel wegen Lockerung entfernt werden mussten und zwar waren sie 4 Mal stark gelockert, 5 Mal gelockert und verbogen und in 5 Fällen waren sie ausgerissen.

In der Literatur finden wir mehrfach angegeben, dass die Nägel von den Patienten selbst herausgezo-

gen, resp. wieder hineingetrieben werden.

Wie die Asepsis in solchen Fällen erhalten bleiben kann, und zu welchen Folgen es in Bezug auf eine Infektion führen kann, das sei nur angedeutet. Bei der Besprechung der Infektionsgefahr kommen wir noch auf diese allerwichtigste Frage zurück.

Ein wichtiger Schritt im Kampfe gegen die Lokkerung der Nägel ist zweifellos die Wiederaufnanme des von Steinmann zuerst angewendeten perforierenden Nagels durch Wilms und Becker. Dieser Uebergang zum perforierenden Nagel gibt uns für die Zukunft etwas bessere Aussichten in verschiedener Beziehung. Leider lässt sich aber auch bei diesem Nagel die Lockerung nicht ganz vermeiden. Es ist zwar richtig, dass der perforierende Nagel nicht herausfällt, nicht von den Patienten herausgezogen oder hineingedrückt werden kann, wie es früher so häufig geschehen ist, aber er wirkt doch auf das Knochengewebe, in dem er steckt, als Fremdkörper, reizt den Knochen und lockert sich ebenfalls nach ganz kurzer Zeit. Es kommt dazu, dass der Knochenkanal mit Granulationen ausgekleidet und das Lumen desselben grösser wird als die Dicke des Nagels; der Nagel kann sich folglich frei bewegen, wie etwa ein Stab in einem Rohr, dessen Durchmesser grösser ist als der des Stabes.

Der Nagel verschiebt sich also in dem Knochenkanal bei den geringsten Bewegungen seitens des Patienten, und Partien des Nagels, die ausserhalb des Knochens sich befinden und nicht aseptisch sind, passieren bei solcher Verschiebung den Knochenkanal und bringen auf diese Weise natürlich sehr

leicht eine Infektion des Nagelkanals zustande, eine Tatsache, auf die Steinmann und andere Autoren schon längst hingewiesen haben.

Ich konnte mehrmals beobachten, wie sich der Nagel bei der geringsten Veranlassung bis an die Enden sehr leicht verschiebt und wie diese Exkursionen sich immer wiederholen, so dass man im Laufe von einigen Tagen bald dieses bald jenes Ende des Nagels im Knochenkanal verschwinden sieht. Die kreisförmigen Scheiben, die den Abschluss gegen den Verband bilden, sind nicht imstande, dieses Verschieben zu vermeiden, sie verhindern nur das Andrücken des Zugdrahtes oder der Zugschnur an die äussere Haut der Extremität.

Es unterliegt keinem Zweifel, dass die meisten Nagelfisteln, die sich im Anschluss an die Nagelextension so häufig bilden (nach unserer Zusammenstellung unter 18 Fällen 5 Mal) hauptsächlich auf die Verschiebung des Nagels in dem Nagelkanal zurückzuführen sind. Allerdings muss zugegeben werden, dass es bei der Nagelextension auch an anderen Faktoren, die eine Infektion hervorzurufen imstande sind, nicht fehlt; aber es kann nicht geleugnet werden, dass das Verschieben des Nagels eine sehr wichtige Rolle bei der Entstehung der Infektion spielt.

Es müsste der Nagelextensionsapparat derart konstruiert sein, dass das Hin- und Herrutschen des Nagels verhindert wird, dass der Nagel also während der ganzen Extensionsbehandlung mit einem und demselben Teil im Kanal liegen bleibt. Dabei muss allerdings ein Umstand berücksichtigt werden, der von manchen vernachlässigt wird, und zwar der, dass

am Nagel selbst nichts geändert werden soll; es dürfen keine eingeschnittenen Gewinde, keine Einkerbungen oder irgendsonstige Veränderungen, die den Nagel selbst dünner machen, angebracht werden. Denn die Dicke des Nagels darf nicht nur ein bestimmtes Maximum nicht überschreiten, sondern auch nicht unter ein bestimmtes Minimum reduciert werden, da auch ohne dies der Nagel so häufig abbricht. (Nach meiner Zusammenstellung unter 18 Fällen 3 Mal).

Nachdem ich, wie gesagt, dass Verschieben des Nagels mehrmals zu beobachten Gelegenheit hatte, beschäftigte mich der Gedanke, ob es nicht möglich wäre, einen Apparat zu konstruieren, mit Hilfe dessen wir wenigstens diesen Nachteil zu vermeiden imstande wären.

Ich glaube, dass der von mir modificierte Apparat, den ich „Unverschiebbarer Nagelextensionsapparat“ nennen möchte, den eben erwähnten Anforderungen entspricht.*)

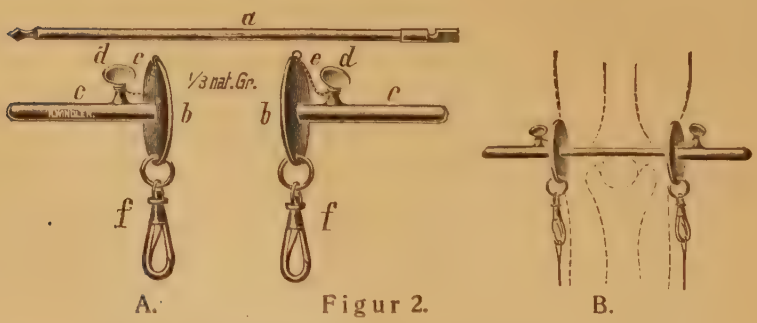

Mein Unverschiebbarer Nagelextensionsapparat.

*) N. Spiegel, Unverschiebbarer Nagelextensionsapparat. Deutsche mediz. Wochenschrift No. 25, 3. 1205. 1913.

Mein Instrumentarium besteht aus folgenden Teilen: (Figur 2).

Einem Bohrer, der gleichzeitig als Extensionsnagel dient. Dieser Extensionsnagel (a) ist nichts anderes als ein gewöhnlicher Stahlstab von 18 bis 20 cm Länge und 4—4½ mm Stärke. Das eine Ende ist ausserdem von zwei Seiten scharf abgeplattet und mit kurzer Spitze versehen, während das andere Ende eine Einkerbung und Abflachung erhielt, so dass es in den Trepanationsapparat hineinpasst, kurzum derselbe Nagel, wie wir ihn beim Becker'schen Apparat kennen.

Zwei auf den Extensionsnagel aufsteckbaren Kappen (c. c.), die je 6—8 cm lang sind, mit scheibenförmigem Ende (b. b.) im Durchmesser von 3—4 cm und einer Flügelschraube (d. d.), um die Kappe auf dem Nagel zu befestigen. An den Scheiben ist je ein Ring angebracht mit einem Karabinerhaken (f. f.) für die Extensionsschnüre und einem kleinen Kettchen (e. e.), an welchem die Flügelschraube befestigt ist. Fig 2; B zeigt den Apparat zusammengestellt.

Die Handhabung des Instrumentes gestaltet sich folgendermassen:

Alle Teile sind durch Auskochen zu sterilisieren; die zu durchbohrende Extremität wie zur Vornahme einer aseptischen Operation zu desinfizieren, der Nagel kommt in den Bohrapparat hinein (elektrischer Trepanationsapparat von Borchardt oder in den gewöhnlichen Bohrapparat). Nachdem die Durchbohrung durch den Knochen geschehen ist, bleibt der Nagel im Knochen stecken und zwar so, dass die

beiden ausserhalb des Knochens befindlichen Teile des Nagels gleich gross sind.

Ueber die hervorragenden Enden werden jederseits die Kappen geschoben, bis sie mit den Scheiben den Verband, der auf den äusseren Hauträndern der Nagelöffnung sich befindet, berühren. Dann werden mittels der Flügelschrauben die Kappen an dem Nagel gut befestigt. Der Extensionsnagel kann sich nunmehr in dem Knochenkanal auf keinen Fall verschieben, weil die Kappen sein Hin- und Herrutschen verhindern, und der Nagel bleibt während der ganzen Behandlungsdauer mit einem und demselben Teil im Knochen liegen. Die äusseren Partien des Nagels sind von den Kappen bedeckt und vor Kontakt mit der Aussenwelt geschützt, so dass sie steril bleiben, was wegen der Infektionsgefahr bei der Herausnahme des Nagels aus dem Knochen sehr wichtig ist.

Dadurch, dass der Zugansatz von den Scheiben ausgeht und auf diese Weise sehr nahe an der Extremität liegt, kann das Verbiegen und das Abbrechen des Nagels durch die Gewichte sehr leicht vermieden werden.

Ausserdem ist dieser Apparat sehr einfach. Er besteht nur aus 3 Teilen, die leicht gut zu desinfizieren sind.*)

Wenn wir bei dem perforierenden Nagel weniger mit der Lockerung zu kämpfen haben, als es bei den beiderseitigen Nägeln der Fall ist, und wenn wir auch die Verschiebung des Nagels mit dem von mir angegebenen Apparate sicherlich zu vermeiden im-

*) Apparate nach meinen Angaben sind bei H. Windler, Berlin, Friedrichstrasse 133a, zu haben.

stande sind, so müssen wir nun unsere Aufmerksamkeit noch auf eine andere unerwünschte und sehr peinliche Komplikation, mit der wir nicht selten zu rechnen haben, richten: das ist das schon erwähnte Durchschneiden des Knochens, resp. Einschneiden des Nagels.

Durchschneiden des Knochens.

Heinemann berichtet über einen Fall, wo bei Belastung von 8 kg der perforierende Nagel bei einem jugendlichen und kräftigen Individuum den Calcaneus glatt durchschnitt. Heinemann bemerkte dabei: „die Erklärung für dieses ebenso überraschende wie peinliche Ergebnis dürfte wohl in der auch im Röntgenbilde sichtbaren und durch den monatelangen Nichtgebrauch des Beines verursachten Atrophie der gesamten Fusswurzelknochen des Patienten zu finden sein. Der von dem durchschneidenden Teil der Bohrstange gesetzte Decubitus war ein ziemlich erheblicher“. Auch dieser Fall könnte als Beweis angesehen werden, dass wir nicht immer die gegebene Möglichkeit der Funktionstherapie auszunutzen imstande sind, und so kommt es zu monatelangem Nichtgebrauch der frakturierten Extremität, zur Atrophie des Knochens mit consecutiver Durchschneidung.

Es sei noch bemerkt, dass auch in diesem Fall das Kniegelenk verdickt und die Beugung in demselben nur bis zu einem rechten Winkel möglich war.

Auch Anschütz hatte ein Durchschneiden des Calcaneus durch den perforierenden Nagel erlebt.

Selbstverständlich muss es nicht immer gerade zum vollständigen Durchschneiden des Knochens kommen. Manchmal schneidet der Nagel nur ein.

Es sei noch auf eine technische Schwierigkeit bei der Nagelextension hingewiesen, die gerade beim Durchschneiden des Nagels durch den Knochen eine nicht unbedeutende Rolle spielt.

Unrichtige Nagelung.

Diese technische Schwierigkeit besteht darin, dass, wie wir selbst uns mehrmals überzeugen konnten, nicht immer an der richtigen Stelle genagelt wird.

Nach Steinmann sollte am Calcaneus z. B. als Nagelungsstelle „ein Punkt der Aussenfläche, welcher etwas über und hinter der Mitte der Grenzlinie zwischen Corpus und Tuberculum calcanei liegt und welcher beim Erwachsenen etwa 2½ cm oder 1½—2 Querfinger schräg nach hinten unten von der äusseren Malleolusspitze gefunden wird“, ausgewählt werden.

In unseren Fällen war der Calcaneus drei mal zu tief durchbohrt, und es ist nicht schwer zu verstehen, dass in solchen Fällen die Möglichkeit der Durchschneidung leicht gegeben ist. Wir verfügen über mehrere Röntgenplatten, die sehr deutlich zeigen, wie tief der Calcaneus genagelt wurde. Fig. 3 zeigt sehr deutlich so einen Fall.

Es sei noch hervorgehoben, dass nicht nur am Calcaneus, sondern auch an anderen Stellen nicht immer richtig genagelt wird, was darauf hinweist, dass die Technik gar nicht einmal so leicht zu beherrschen ist und dass neben topographisch-anatomischen Kenntnissen auch Uebung und Erfahrung und überhaupt chirurgische Kunst erforderlich sind. Das unrichtige Nageln kann nicht nur das Durchschnei-

Fig. 3.
Ein Fall von zu tiefer Nagelung bei der Nagelextension.
Man sieht die Nagelungsstelle (helle Stelle) ganz tief unten am Calcaneus. (Aus der Kgl. Chirurg. Univ.-Klinik, Direktor: Geh.-Rat Prof. Dr. Bier).

den des Nagels durch den Knochen begünstigen, sondern auch andere sehr unangenehme Folgen haben. In der Literatur finden wir eine nicht geringe Anzahl von Angaben über Verletzungen der Epiphysenlinie der Gelenke mit consecutiven Gelenkergüssen als Folgen der nicht richtigen Nagelung.

Codivilla hat eine Infektion der Markhöhle der Tibia bei einem 67 Jahre alten Mann erlebt.

Steinmann berichtet über einen Fall, wo der Extensionsnagel fälschlicherweise direkt durch das Fussgelenk getrieben wurde, allerdings ohne Schaden für dessen Funktion.

Klapp hat einen Fall von Aneurysma der Art. tibialis postica nach Durchnagelung der Tibia gesehen; wahrscheinlich wurde bei der Nagelung die betr. Arteria verletzt oder angeritzt. Wie Klapp richtig bemerkt, wird in den meisten Fällen die Eintrittsstelle richtig gewählt, aber beim Durchtreiben des Nagels nimmt der letztere einen falschen Weg, so dass er nicht an der beabsichtigten Austrittsstelle zum Vorschein kommt.

Hautnekrose und Dekubitus.

Die Schädigungen, die durch den Nagel bei der Nagelextensionsbehandlung hervorgerufen werden, sind mit den oben erwähnten Zufällen noch lange nicht erschöpft. Auch auf der äusseren Haut macht sich die schädigende Wirkung des Druckes, den der Nagel oder die Nägel ausüben, geltend; dabei werden hauptsächlich die Randpartien der Haut an den Nagelöffnungen getroffen und es kommt in vielen Fällen zu Hautnekrosen.

Schon im Anfang hat Steinmann solche Nekrosen erlebt, die er aber auf den „Druck der zwischen Nagelkopf und Haut eingezwängten Jodoformgazeumwicklung des hervorstehenden Nagelendes zurückführen“ zu müssen glaubte. Aber nachher konnte sich Steinmann davon überzeugen, dass trotz Weglassens dieses drückenden Verbandes diese Komplikation sich nicht vermeiden liess und er konstatierte, dass diese

Nekrose durch den Druck des sich herabbiegenden Nagels auf den peripher von ihm liegenden Hautrand der Nagelstelle hervorgerufen wird. Diese letzte Annahme hat sich als ganz richtig erwiesen. Nicht nur die beiderseitigen Nägel, die sich immer nach kürzerer oder längerer Zeit herabbiegen, sondern auch der perforierende Nagel kann solche Dekubitalgeschwüre hervorrufen. Diese Geschwüre können manchmal so hartnäckig sein, dass sie auf sehr lange Zeit die Heilung und somit die ganze Behandlung verzögern. Es ist schon erwähnt worden, dass in dem Falle von Heinemann „der von dem durchschneidenden Teil der Bohrstange gesetzte Dekubitus ein ziemlich erheblicher war“. Selbst in den Fällen, wo sehr streng aufgepasst wird, dass kein unnötiger Druck von aussen auf die äussere Haut der Nagelungsstelle ausgeübt wird, lassen sich solche Nekrosen nicht immer vermeiden.

Bei Bardenheuer finden wir folgendes erwähnt:

„Trotzdem streng darauf geachtet war, dass der Extensionshaken in der Rille am Nagelende lag und nicht an den Weichteilen anliegen konnte, fand Morian beim Entfernen der Nägel unter dem Verband mehrfach zehnpfennigstückgrosse und noch grössere Drucknekrosen der Weichteile, die eine sehr langsame Neigung zur Heilung zeigten“.

Wie häufig solche Nekrosen bei der Nagelextensionsbehandlung vorkommen, zeigen die Zahlen, die wir bei Heinemann und Schwarz finden.

Schwarz fand unter 18 Fällen 10 Mal Dekubitus, darunter 7 Mal stark entwickelt.

Heinemann fand unter 15 Fällen 7 bezw. 4 Mal Dekubitus.

Auch wir können diese Beobachtung auf Grund unseres Materials bestätigen. Unter unseren 18 Fällen ist es 8 Mal zu Dekubitus gekommen. In einem Falle war der Decubitus so stark, dass er der Patientin nicht wenig Beschwerden verursachte. Die Patientin ist deshalb schon mehr als zwei Monate in Behandlung, hat bisher ein steifes Gelenk und ist von der peinlichen Komplikation noch nicht ganz frei. Da die Patientin noch in Behandlung steht, so ist die Krankengeschichte noch nicht ganz abgeschlossen. Der Fall ist aber eben wegen dieser Komplikation nicht von geringem Interesse und wir wollen uns nicht versagen, einen Teil der Krankengeschichte wiederzugeben:

K. R., Mädchen. 13jährige Schülerin. Im Juni 1912 ist Patientin beim Sturmspringen auf der Matte ausgerutscht, sie empfand dabei keine Schmerzen, sprang ruhig weiter mit. Erst auf dem Heimweg empfand Patientin Schmerzen in der linken Hüfte, die dann auf Anordnung des Arztes mit Umschlägen und Einreibungen behandelt wurden. Am 20. Juni fiel es der Patientin schwer sich zu bücken.

Am 30. Juli fühlte sie plötzlich auf der Strasse einen Schmerz in der linken Hüfte. Sie blieb eine Woche im Bett. Wenn sie das Bein krumm hielt, war sie von Schmerzen frei.

Allmählich wurde es besser. Patientin stand wieder auf, merkte jedoch, dass die linke Hüfte herausgetreten war, und dass sie nur noch auf den Zehen-

spitzen laufen konnte, weil das Bein zu kurz geworden war. Die Schmerzen hatten ganz nachgelassen.

Status: Patientin, 13 Jahre alt, von kräftigem Ernährungszustand. Herz und Lungen ohne Besonderheiten. Das linke Hüftgelenk kann aktiv und passiv ohne Schmerzen bewegt werden. Der Trochanter major steht 4 cm oberhalb der Roser-Nelaton'schen Linie.

Nach dem Röntgenbilde handelt es sich um eine Epiphysenlösung des Femurkopfes.

11. 10. In Aetherrausch wird eine Nagelextension am Hacken angelegt.

12. 11. Der Streckverband wird entfernt. Der Trochanter ist nun um ein weniges tiefer getreten. Es zeigt sich dabei ein quer über dem Fussrücken verlaufender tiefer Decubitus; desgleichen an der Aussenseite des Hackens ein fünfmarkstückgrosser Dekubitus.

22. 11. Trotz täglichem Verbandwechsel mit feuchten Verbänden geht die Abstossung der nekrotischen Gewebfetzen nicht vorwärts.

26. 11. Es wird täglich Verbandwechsel mit reinem Terpentinöl vorgenommen.

10. 12. Der Dekubitus an der Aussenseite des Hackens zeigt ziemlich gute Granulationen. Ueber dem Hacken sind noch festsitzende Nekrosen vorhanden.

20. 12. Die Beweglichkeit des Fussgelenkes ist nur gering trotz wiederholter aktiver und passiver Bewegung. Die Dekubitusstellen sind in Reinigung begriffen und zum grössten Teil mit Granulationen bedeckt.

Aus dieser Krankengeschichte geht deutlich hervor, welche hartnäckigen Dekubitalgeschwüre durch den perforierenden Nagel verursacht werden können, und wie lange die Heilung verzögert wird. Dass durch solche Geschwüre ein günstiger Nährboden für Infektionserreger geschaffen wird, braucht nicht hervorgehoben zu werden.

Infektionsgefahr.

Damit kommen wir jetzt zu einem Punkt, der als der allerwichtigste in der Nagelextensionsbehandlung angesehen werden darf, und den Steinmann selbst den schwarzen Punkt seiner Methode genannt hat, das ist die Infektionsgefahr.

Schon aus dem bis jetzt Gesagten geht mit grosser Wahrscheinlichkeit hervor, wie häufig bei der Nagelextensionsbehandlung die Möglichkeit einer Infektion gegeben ist.

Es ist schon mehrfach erwähnt worden, dass das Verschieben des perforierenden Nagels infolge seiner Lockerung im Nagelkanal sehr leicht zu einer Infektion führen kann, da die äusseren Partien des Nagels, die ausserhalb des Knochens sich befinden, auf die Dauer nicht aseptisch bleiben können. Es ist zu hoffen, dass durch den von mir angegebenen unverschiebbaren Nagelextensionsapparat diese Infektionsmöglichkeit nicht mehr in Betracht kommen wird. Noch viel schlimmer steht die Sache bei den beiderseitigen Nägeln, die leicht und schnell sich lockern, wobei die Patienten selbst mit ihren Händen die Nagelwunden anfassen, sei es, dass sie die Nägel selbst herausziehen, resp. hineintreiben, sei es, dass sie

bloss mit den Fingern dran kommen, wie es so oft geschieht. Auf jeden Fall ist unter solchen Umständen natürlich die Möglichkeit einer Infektion besonders leicht gegeben. Auch die Dekubitalgeschwüre, die, wie wir gesehen haben, sehr lange Zeit bestehen können, führen leicht eine Infektion herbei. Zu dem allen kommt noch das Moment hinzu, dass der Nagelkanal längere Zeit nicht geschlossen bleibt und durch die Nagelöffnungen sehr leicht verschiedene pathogene Mikroorganismen eindringen können. Die Grösse der Nagelöffnung kann nicht kleiner gemacht werden, da die Dicke des Nagels unter einem bestimmten Minimum den Zug nicht aushalten wird; wir haben gesehen, dass der gewöhnliche Nagel vom Beckerschen Extensionsapparat, der jetzt fast ausschliesslich verwendet wird, sehr oft abbricht. Wir können also die Eintrittspforte für die pathogenen Keime nicht kleiner machen.

Es ist eine allgemeine bekannte Tatsache, wie schwer und wie unmöglich es manchmal ist, eine offene Wunde auf die Dauer aseptisch zu erhalten.

Lange Dauer des Nagelzuges.

Die Dauer des Nagelzuges beträgt nach Heinemanns Zusammenstellung im Durchschnitt 31 Tage bei einem Maximum von 51 und einem Minimum von 15 Tagen. Nach Schwarz beträgt der Durchschnitt 22 Tage bei einem Maximum von 30 und einem Minimum von 8 Tagen. Unsere Zahlen nähern sich mehr den von Schwarz angegebenen und zwar beträgt bei unseren Fällen der Durchschnitt 19 Tage, das Maximum 31, das Minimum 8 Tage.

Bei Körber sollen die Zahlen etwas grösser sein.

Nach Steinmanns Vorschrift soll die Nagelung nach 14 Tagen ausgesetzt und, falls keine genügende Konsolidation eingetreten ist, durch Heftpflasterextension ersetzt werden.

Auf jeden Fall muss der Nagel 2—3 Wochen im Knochen liegen bleiben, eine Zeitdauer, die für eine offene Wunde ohne weiteres als allzuhoch angesehen werden muss.

Die Erreger, die in den Knochenkanal gelangen, brauchen nicht immer ihren Weg von aussen zu nehmen; es können Mikroorganismen von innen aus, von der Haut, Unterhautzellgewebe, oder überhaupt von irgend einer Stelle des Körpers in der Nähe der Knochenwunde sich in dem Nagelkanal, der einen Locus minaris resistentiae darstellt, ansiedeln und auf diesem günstigen und geeigneten Boden ihre pathogene Tätigkeit ausüben. Wir unterscheiden nach Körber bei der Infektion, die bei der Nagelextensionsbehandlung zustande kommt, zwischen einer primären und sekundären. Im allgemeinen ist, wie auch aus allen bis jetzt veröffentlichten Publikationen hervorgeht, die Gefahr der primären Infektion im Vergleich mit der sekundären bedeutend geringer. In manchen Fällen kann es schwer sein, mit Sicherheit zu behaupten, ob wir es mit einer primären oder einer sekundären Infektion zu tun haben, trotzdem aber ist die Klassifizierung Körbers für viele Fälle zweifellos berechtigt.

Zuerst hat Anschütz einen Fall, bei welchem es infolge der Nagelung zur Infektion kam, publiziert.

Es handelte sich um eine Unterarmfraktur, bei der nach Versagen der anderen üblichen Methoden die Nagelung vorgenommen wurde und zwar in der Weise, dass zuerst der Knochen durchbohrt und dann durch den Kanal ein Nagel geschlagen wurde. Nach einigen Tagen traten starke Schmerzen im ganzen Arm auf; die Umgebung des Nagels war gerötet; Temperatur erhöht. Nach Entfernung des Nagels entleerte sich aus dem Kanal serös-eitriges Sekret; nach 2—3 Wochen definitive Heilung.

Anschütz und Steinmann glauben, dass in diesem Falle die Infektion durch das Vorbohren des Nagelkanals zustande gekommen sei, was sehr gut möglich ist.

Ob in der Tat die Infektion dem Vorbohren allein zuzuschreiben ist oder ein anderer Faktor zu beschuldigen ist, das kann man jedenfalls nicht mit Sicherheit behaupten. Anschütz bemerkte dabei, dass „die Infektionsgefahr bei guter Technik in der Tat sehr gering ist; handelt es sich doch um glatte metallische Fremdkörper, schlechte Bazillenträger, die wir unter aseptischen Kauteln ohne sie mit den Fingern zu berühren, einbringen können. Die Möglichkeit der Infektion aber besteht dennoch, wie unser Fall beweist und wir können zur Zeit noch nicht dazu raten, das Nagelextensionsverfahren ganz allgemein ohne strikte Indikation anzuwenden“.

Das hat Anschütz im Jahre 1909 gesagt. Seit dieser Zeit sind schon fast 4 Jahre vorüber, die Zahl der mit der Nagelextensionsmethode behandelten Pa-

tienten hat sich im Laufe dieser Zeit erheblich vergrössert, die Technik der Nagelung und das Instrumentarium hat schon einige, wenn auch noch nicht ganz abgeschlossene Modifikationen erfahren. Trotzdem hat sich gerade in dieser Beziehung, gerade in punkto Infektionsgefahr — das Wichtigste bei der Nagelextension — gar nichts geändert und wir dürfen leider das oben Zitierte wegen der Infektionsgefahr auch jetzt ohne weiteres wiederholen. In dieser Beziehung sind unsere Fortschritte so geringfügig, dass sie fast nicht in Betracht kommen. Noch bis jetzt haben wir kein einziges radikales Verfahren, mit Hilfe dessen wir gegen die Infektion bei der Nagelextension zu kämpfen imstande wären. Besonders beachtenswert sind die Fisteln, die sich so häufig nach der Nagelung bilden.

Fistelbildung.

Unter unseren Fällen ist es 5 Mal zur Fistelbildung gekommen. Es ist eine bekannte Tatsache, dass die Heilung dieser Fisteln sehr schlecht vor sich geht und sehr lange Zeit in Anspruch nimmt. In einem von den eben erwähnten 5 Fällen bestand die Fistel am Calcaneus mehr als 5 Monate und während der ganzen Zeit floss aus dem Nagelkanal eitriges Sekret, bis sich ein Sequester, der von der Patientin selbst herausgezogen wurde, abgestossen hat; erst dann hat sich die Wunde geschlossen. Die betreffende Frau — es handelt sich um die schon oben erwähnte 55jährige Frau mit der complicierten Unterschenkelfraktur — ist noch bis jetzt geh- und arbeitsunfähig.

Noch bemerkenswerter ist ein anderer Fall, wo bei einem 9jährigen Mädchen nach einer schlecht verheilten Oberschenkelfraktur die Nagelextension am Calcaneus vorgenommen wurde. Das kleine Mädchen hat schon seit mehr als 2 Jahren eine Fistel an der Nagelstelle, von der immer wieder ein serös-eitriges Sekret herausfliesst. Das Kind kann nicht gut gehen und muss den Fuss in Spitzstellung halten, es kommt zur Poliklinik und wird ambulatorisch behandelt.

Ein Röntgenbild von einem anderen Fall (Fig. 4) zeigt eine Nagelfistel, in welche Wismut eingespritzt wurde, sehr deutlich.

Fig. 4.
Fistel nach Nagelextension.
(Aus der Kgl. Chirurg. Univ.-Klinik, Direktor: Geh.-Rat Prof. Dr. Bier.)

Dass solche langbestehende Fisteln wiederum Eingangspforten für Mischinfektionen sein können, sei nur nebenbei erwähnt. Selbst in den Fällen, wo die Fisteln nach längerem Bestehen sich schliessen und es scheinbar zur Heilung kommt, können wir doch nicht sicher sein, ob nicht irgendwelche pathogene Keime im Knochenmark zurückgeblieben sind und im latenten Zustand sich dort befinden, um bei entsprechender Gelegenheit eine akute Entzündung hervorzurufen. Besonders müssen wir an diese Eventualitäten bei kleinen Kindern denken, deren Knochen sich in der Wachstumsperiode befinden.

Wir wissen, wie sich die Sache in dieser Beziehung bei Osteomyelitis verhält, dass selbst nach scheinbarer Heilung es zu abgekapselten Herden im Knochenmark kommen kann, die sich noch nach Jahren kund geben können.

So kann es auch bei den sogenannten geschlossenen Fisteln sein. Das Bewusstsein, dass wir es auch hier vielleicht mit einem im Körper zurückgebliebenen schlummernden Vulkan, von dem jederzeit bei geringfügigsten Anlässen (besonders Trauma) ein neuer Ausbruch zu befürchten ist, zu tun haben, und mag es noch so viel es will nur theoretische Ueberlegung sein, soll uns äusserst bedenklich machen gegenüber solchen Fisteln und wir müssen diese immer als eine nachteilige und gefährliche Komplikation ansehen. Es ist klar, dass die Gefahr besonders gross ist, wenn es sich um Fisteln handelt, die nicht vom Calcaneus, sondern von den langen Röhrenknochen ausgehen. Solche Fisteln konnten wir

bei zwei jungen Mädchen mit angeborener Hüftgelenkluxation, bei denen die Nagelung an den Epicondylen vorgenommen wurde, beobachten. Die Fisteln waren in einem Falle beiderseits, im anderen nur einseitig und haben sich nach mehreren Monaten geschlossen. In diesen beiden Fällen waren auch Decubitalgeschwüre vorhanden.

Dass in den Fisteln pathogene Mikroorganismen und manchmal auch hoch virulente sich befinden können, beweisen unzweideutig 6 Fälle von Schwarz, der sich die Mühe gegeben hat, sie bakteriologisch zu untersuchen, wobei er in 5 Fällen Staphylokokken und in einem sogar Streptokokken fand.

Bemerkenswert ist die diesbezügliche Behauptung Steinmanns, dass selbst diese Konstatierung ihm „gar nichts sagt.“

Est ist von Schwarz ein Fall publiciert worden, bei welchem tatsächlich infolge einer Infektion an der Nagelungsstelle eine Septikämie und darauf Exitus eingetreten ist. Wir wollen die Krankengeschichte und den Sektionsbefund nach der Publikation von Schwarz wiedergeben:

Am 29. Dezember 1908 zog sich der Bergmann E. G. einen unkomplizierten Oberschenkelbruch direkt über den Femurcondylen zu. Das Röntgenbild zeigte eine spitze Spiralfraktur. Die Spitze des oberen Fragmentes lag ganz dicht oberhalb des äusseren Condylus. Es besteht ein grosser Bluterguss an der Aussen- und Beugeseite des unteren Drittels des Oberschenkels bis zu den Condylen herab.

30. 12. Nagelung in Localanästhesie nach vorangegangener scharfer Durchtrennung der Weichteile

bis auf den Knochen, weil man annahm, ausser dem Bereiche des Bruches zu nageln. Lagerung auf Keilkissen.

18. 1. In den letzten Tagen Schmerzen im ganzen rechten Bein. Beide Nägel gelockert, die Weichteile neben den Nägeln ausgerissen. Aus den äusseren Weichteilwunden strömt viel dunkles flüssiges Blut, wahrscheinlich von dem Frakturerguss herrührend. Bruchstelle noch beweglich, keine Verkürzung des Oberschenkels. Extensionsgewicht 20 Pfd. Temperatur 38,8°.

19. 1. Aus beiden Nagelstellen entleert sich reichliches Blut. Entfernung der Nägel.

20. 1. Beide Nagelwunden eitern.

22. 1. Seit ungefähr 8 Tagen langsame aber stete Temperatursteigerung. An der Nagelungsstelle zehnpfennigstückgrosse schmierig belegte Dekubitalstellen. Der ganze Oberschenkel vom Knie bis zur Hüfte geschwollen, besonders Handbreit, oberhalb des Knies. Hier wird in Aethernarkose inzidiert. Beim Einschnitt durch den Wastus internus strömt reichlich dunkle blutige Flüssigkeit aus einer Höhle, die bis auf den Knochen reicht. Drainage.

23. 1. Aus der blutigen Flüssigkeit werden Staphylokokken gezüchtet.

25. 1. Temperatur 39,1°.

Narkose. Nach Erweiterung der vorhandenen Inzision findet sich eine enge Oeffnung in der Nähe des Knochens, durch die sich die Eiterung bis zur Oberschenkelmitte hinzog. Hier grosse Gegeninzision. Drainage. Schienenlagerung.

30. 1. Zunge trocken. Pyzyaneusinfektion der Wunden. Sensorium benommen. Aus dem Armvenenblut Staphylokokken in Reinkultur gezüchtet.

31. 1. Delirium. Puls klein 148.

2. 2. 6 Uhr vormittags Exitus.

Sektionsbefund: Lungen hyperämisch. Ausgedehnte Spitzentuberkulose beiderseits. Beide Ventrikel hypertrophiert und dilatiert, Insuffizienz der Mitralklappe. Fettleber mässigen Grades. Grosse septische Milz. Vereiterung des rechten Kniegelenks. Teilweise Gangrän der Obermuskulatur im Umkreis der gesetzlichen Inzisien. In der Tiefe der Muskulatur an der Innenseite des Knochens führt eine Eiterstrasse in der Nähe und parallel den grossen Gefässen bis zur Inguinalgegend. Hier Durchbruch des Eiters durch das Peritoneum und Eiteransammlung ca. 200 ccm im kleinen Becken. Retroperitoneal ist die Eiterung noch weiter vorgedrungen, dabei eine grosse mit Eiter gefüllte Tasche bildend. Die Inguinaldrüsen sind in eitriger Einschmelzung begriffen. Keine Peritonitis, obwohl Eiter im kleinen Becken, daher die Annahme, dass erst kurz ante Exitum der Durchbruch durch das Peritoneum erfolgt sein kann. Keine Osteomyelitis an der Frakturstelle. Deutlich ist noch der von dem Einschlagen der Nägel herrührende Defekt im Knochen zu sehen. Die äussere Nagelspitze hat in der Frakturstelle gelegen".

Dieser Fall beweist ganz deutlich, welche Folgen eine Infektion der Nagelwunden nach sich ziehen kann und wie hoch virulent die Keime einer solchen Wunde manchmal sein können. Steinmann meint, dass dieser traurige Fall nicht auf das Konto seiner Me-

thode und seiner Technik gesetzt werden darf, weil die Nagelung ins Femurhämatom gemacht wurde und dabei die Weichteile vorher infiziert wurden. Uebrigens gibt auch Steinmann zu, dass die blosse Nagelöffnung zur Infektion genügen könnte.

Der Fall des 67jährigen Mannes, den Codivilla publizierte, wobei es bei einer veralteten Unterschenkelfraktur zu einer Infektion der Markhöhle im Tibiakopf kam, ist schon erwähnt worden. Auch dieser Mann ist im Anschluss an die Infektion ad Exitum gekommen, wie nachträglich Codivilla berichtete. Ob in diesem Fall, wie Steinmann meint, die Osteotomie oder die Nagelung zur Infektion geführt hat, kann man mit Sicherheit nicht behaupten.

Auch bei Körber finden wir einen Fall von Sepsis, über den sich Körber selbst folgendermassen äusserte:

„Einen Fall von tödlicher Sepsis einer subcutanen Fraktur haben wir leider erlebt, bei dem nach dreiwöchigen aseptischen Verlauf die Sepsis zwar von einem Erysipel ausging, das ganz unabhängig von den Nagellöchern entstanden war, das Erysipel ging aber auf die Bohrlöcher über und durch die Malleolen ins Gelenk. Die so herbeigeführte Gelenkvereiterung hat den Fall jedenfalls sehr verschlimmert und wohl unrettbar gemacht“.

Auf einen Fall von Infektion bei Heinemann haben wir schon hingewiesen.

Die Infektionsgefahr ist nicht nur in den ersten Tagen der Nagelung gross, sondern auch noch viel später, nach Körber sogar noch nach 4—5 Wochen. Es ist also klar, dass die Nagelextension am

allerstrengsten von dem behandelnden Arzt kontrolliert werden muss. Wie Körber richtig bemerkt hat, ist die Nagelung viel schwerer aseptisch zu erhalten als aseptisch vorzunehmen. Wir dürfen nicht vergessen, dass eine Knochenfraktur und mag sie noch so schlecht ausheilen, nach Behandlung mit den anderen jetzt üblichen Methoden keine lebensgefährliche Krankheit ist; deshalb sollte man bei der Infektionsgefahr mit der Anwendung der Nagelextensionsmethode vorsichtig sein. Es folgt daraus, wie streng die Indikation gestellt werden muss, was übrigens alle Autoren in ihren Publikationen ausdrücklich betonen. Bei Knochenfrakturen, deren Behandlung eigentlich sonst mit keiner Lebensgefahr verbunden ist, dürfen wir als Lehrgeld nicht mit Septikämien, Knochenfisteln und dergl. zahlen. Wenn es aber schon zu solchen traurigen Folgen kommt, und mögen diese Fälle noch so selten und vielleicht sogar nicht immer ganz direkt von der Nagelung abhängig sein, so sollen wenigstens solche Fälle für uns als Warnung dienen, dass nicht unter allen Verhältnissen, nicht bei allen Bedingungen und besonders nicht in den Fällen, wo wir von vornherein keine gute Kontrolle und Ueberwachung zu erwarten haben, und wo die Aseptik auch in Zweifel gestellt werden kann, die Nagelextension vorgenommen werden darf. Lieber wollen wir auf die Nagelextensionsbehandlung, die ja zweifellos auch in manchen Fällen ihre Vorteile hat, überhaupt verzichten, als einen Patienten den oben erwähnten Gefahren auszusetzen. Es sei noch erwähnt, dass bei Potatoren, wo wir ein De-

lirium tremens zu erwarten haben, die Nagelextension selbstverständlich contraindiciert ist.

Wir wollen uns nicht versagen, einige statistische Angaben Körbers an dieser Stelle wiederzugeben:

Unter 70 Fällen sah Körber:

„1. Einen ganz glatten Verlauf unter Schliessung der Nagellöcher in 8—14 Tagen 33 Mal.

2. Einen ganz glatten Verlauf aber mit, allerdings nicht infektiöser, Sekretion der Löcher und Schliessung derselben nach durchschnittlich 41 Tagen 10 Mal.

3. Leichte entzündliche Reizung mit infektiöser Sekretion und verzögerter Schliessung der Nagellöcher 9 Mal.

4. Wirkliche Eiterung aus den Nagellöchern, wobei die Schliessung zwischen 30 und 182 Tagen sich verzögert hat und 3 Mal eine Fistel noch nach 9 bis 10 und 11 Monaten bestand, im ganzen 12 Mal.

5. Kleine Abszesse um die Nagelstellen im ganzen 4 Mal; 3 Mal durch kleine ringförmige Sequesterchen bedingt.

6. Einen Fall von Phlegmone nach 10 wöchigem aseptischem Verlaufe nenne ich nur; er ist zu sehr mit langwierigem Delirium tremens kompliciert, um ernsthaft für die Beurteilung in Betracht zu kommen. Also alles in allem haben wir 27 Mal unter 70 Fällen eine Infektion der Nagellöcher zu verzeichnen, die freilich nur 4 oder 5 Mal erhebliche Schädigungen zurückgelassen hat, immerhin aber häufig recht lange anhielt und auch zu Bettruhe zwang, wenn die Frakturen selbst geheilt waren, also eine bedeutende

Verzögerung der eigentlichen Heilung verursacht haben. Solche Erfahrungen dürfen wir nicht unterschätzen, auch wenn auf der anderen Seite zum Teil einzigartige Vorteile und sehr gute anatomische und funktionelle Resultate stehen".

Dieser Aeusserung Körbers, der ja grosse Erfahrung hat, spricht schon dafür, wie oft man es bei der Nagelextension mit der Infektion zu tun hat und wie die Heilung dadurch verzögert wird.

Lauenstein, aus dessen Abteilung 34 Fälle der erwähnten 70 stammen, ist mit den erzielten Resultaten nicht zufrieden, da er nur in 10 Fällen von einer völlig glatten unkomplizierten Heilung sprechen kann.

Zu lange Heilungsdauer.

„Die Infektionsgefahr und die durch die Nekrosen der Bohrstellen bedingte Komplikation, ferner die drohenden Gelenkversteifungen sind Momente, die ebenso hervorgehoben werden müssen wie die ausserordentlich lange Dauer der Behandlung. Bei den glatt verlaufenden Fällen berechnet Lauenstein einen durchschnittlichen Hospitalaufenthalt von 25 Tagen, bei den ungünstigen Fällen sogar 147 Tage. Indikationen für Nagelextension sollen daher streng gestellt werden".

In unseren Fällen dauerte die Spitalbehandlung im Durchschnitt noch länger und zwar 77 Tage, bei einem Maximum von 146 und einem Minimum von 23 Tagen. Wir haben schon mehrmals darauf hingewiesen, welche Momente für die Verzögerung der Heilungsdauer in Betracht kommen. Die von uns angegebenen Zahlen, sowie auch die von Lauenstein

mögen diese Tatsache bestätigen. Auch Steinmann gibt zu, dass „in diesem Punkte sich kein wesentlicher Unterschied zwischen Nagelextension und anderen Zugverfahren geltend machen wird“. Es muss dabei allerdings berücksichtigt werden, dass es sich meist um schwere Frakturen handelt.

Temperatursteigerung.

Die Temperatursteigerung, die in manchen Fällen nach der Nagelung sich einstellt, erfordert gleichfalls unsere Berücksichtigung, da eine Temperaturerhöhung im allgemeinen zur Annahme einer Infektion Veranlassung gibt. Schwarz und Steinmann haben mehrmals Temperatursteigerungen bis 39° nach der Nagelung beobachtet, selbst in solchen Fällen, wo klinisch von einer Infektion nicht die Rede sein konnte.

Diese Beobachtung können auch wir auf Grund unserer Temperaturtabellen bestätigen. In 8 Fällen hat sich eine Temperatursteigerung nach der Nagelung eingestellt, obwohl nicht bei allen eine Infektion vorlag.

Dass diese Steigerung mit der Nagelung in Zusammenhang steht, zeigt ein Fall, bei dem zweimal genagelt wurde und beide Male die Temperatur stieg. Steinmann meint, dass die Resorption der Frakturhämatome die Temperatursteigerung hervorruft und bemerkte dabei, dass auch die Nickelresorption eine Rolle dabei spielen kann. Es versteht sich von selbst, dass bei jedem Fall von Temperaturerhöhung immer zuerst an eine Infektion gedacht werden muss.

Aus allem bis jetzt Gesagten geht ohne weiteres hervor, wie vorsichtig wir uns bei der Nagelextensionsbehandlung verhalten müssen, mit wie vielen Möglichkeiten und unerwünschten Komplikationen wir bei dieser Methode zu rechnen haben, eine wie strenge Ueberwachung von seiten des Arztes diese Behandlung erfordert und in wie beschränktem Umfange die Indikation gestellt werden muss.

Nach Anschütz „ist die Methode noch immerhin bei all ihren Vorzügen nicht ganz ungefährlich und sie kann zur Zeit noch nicht als Normalverfahren für die Behandlung dislocierter Knochenbrüche empfohlen werden“.

Körber weist darauf hin, dass „im Laufe der Zeit uns die Nagelextension doch Nachteile und Gefahren gezeigt hat, die trotz aller Vorsicht nicht ganz vermieden werden können. Die Nagelextension kann nicht als das Normalverfahren in der Behandlung der Frakturen angesehen werden, dafür hat sie zu grosse Nachteile, insbesondere die auch von anderen Autoren jetzt zugegebene sekundäre Infektion“.

Deutschländer meint, dass „die Nagelextension immer nur ein Ausnahmeverfahren sein soll, besonders für Fälle, in welchen die anderen Methoden versagen“.

Nach Preiser „eignet sich die Methode nicht für den praktischen Arzt und sollte für die Krankenhäuser reserviert bleiben. Die Gefahren sind gross. Die Behandlungsdauer zu lang“.

Bardenheuer — der Vater der modernen Extensionsbehandlung — äussert sich über die Nagelextension folgendermassen:

„Allseitig wird betont, dass das Verfahren keine normale Frakturbehandlungsmethode ist, da es sich um einen operativen Eingriff handelt und eine Infektion sich nicht immer ausschliessen lässt. Es ist daher nur auf solche Fälle zu beschränken, bei denen die Extensionsbehandlung mit Heftpflasterverband nicht die gewünschten Resultate erzielt. Sie eignet sich also nicht zur Verallgemeinerung in der Frakturbehandlung. Nach unserer Ansicht ist die Indikation für die Ausführung der Nagelextension eine begrenzte. Wir halten sie zwar auch für eine wertvolle Ergänzung der Heftpflasterverbände und möchten sie in den Fällen angewandt wissen, in denen diese Methode das gewünschte Resultat nicht erreicht. Bei veralteten Frakturen mit grossen Verkürzungen, bei komplicierten Frakturen, bei denen wir aber auch den Wildt'schen aufklappbaren Extensionszug bevorzugen möchten, ferner in den Fällen, wo die Extensionsbehandlung wegen interkurrenten Krankheiten unterbrochen werden musste. Wir haben die Nagelextension auch probeweise angewandt, sind indessen nicht mit ihr zufrieden. Wir wollen gewiss zugeben, dass auch sehr viel von der Technik abhängt".

Schlussfolgerungen.

Es wäre ganz falsch, wenn man aus dieser Arbeit den Schluss ziehen wollte, dass die Nagelextension bei der Frakturbehandlung überhaupt nutzlos und ganz zu verwerfen sei.

Im Gegenteil, wir erkennen an, dass diese Behandlungsmethode als eine Bereicherung in der Knochenbrüchechirurgie angesehen werden darf. Wir wis-

sen, dass es Knochenbrüche gibt, bei denen alle anderen Methoden fast vollständig versagen und bei denen mittels der Nagelextension sehr gute Resultate erzielt worden sind. Wenn wir hauptsächlich unsere Aufmerksamkeit auf die Zufälle bei der Nagelextension gerichtet haben, so geschah das nur deshalb, weil wir nur auf die einzelnen Nachteile dieser Methode und auf die verschiedenen Möglichkeiten, mit denen wir zu rechnen haben, hinweisen wollten, da überhaupt nur auf diese Weise jede Methode vervollständigt werden kann. Dabei sind wir uns natürlich ganz klar, dass die Nagelextension auch sehr viele Vorteile hat und, wie gesagt, in vielen Fällen mit sehr gutem Erfolg angewendet worden ist.

Wir haben uns bemüht, unsere Annahmen nicht nur theoretisch zu begründen, sondern auch womöglich durch die Tatsachen auf Grund des Materials, welches uns freundlichst von Herrn Professor Klapp zur Verfügung gestellt worden ist, sowie auch auf Grund der Aeusserungen anderer Autoren, die sich mit dieser Frage eingehender beschäftigt haben, klar darzulegen. Wir haben darauf hingewiesen, dass das Instrumentarium, welches zur Zeit bei der Nagelextensionsbehandlung angewendet wird, noch mancherlei zu wünschen übrig lässt; wir sind auf die einzelnen Nachteile bei der Besprechung näher eingegangen; wir selbst haben einen neuen unverschiebbaren Nagelextensionsapparat angegeben, mittels dessen unserer Meinung nach ein Teil der Nachteile wenigstens sich gut vermeiden lässt.

Gute tadellos brauchbare Methoden fallen nicht vom Himmel, gute Apparate, die allen Anforderun-

gen entsprechen, werden nicht in einem Tage erfunden. Es muss viel Zeit vorübergehen, man muss sich sehr viel Mühe geben und genau alle Nachteile einer Methode kennen lernen, um sie zu vervollständigen und vorwärts zu kommen. So geht es allen Theorien und Methoden und so ist es auch hier der Fall. Das Verdienst Steinmanns ist zweifellos, die Nagelextension in die Frakturbehandlung eingeführt zu haben. Und jeder Schritt im Kampfe gegen das, was der Menschheit Leiden und Schmerzen verursacht, soll von uns mit Freuden begrüsst werden, wenn auch dieser Kampf die Pflicht jedes Menschen und besonders des Arztes ist. Dass eine gute Behandlungsmethode gerade für die Frakturen, die eine so grosse soziale Bedeutung haben, dringend erwünscht ist, das braucht nicht näher hervorgehoben zu werden.

Und so wollen wir die Hoffnung aussprechen, dass die vorliegende Arbeit das Interesse für die Nagelextension noch weiter anregen wird und dass dieses Verfahren hauptsächlich in technischer Beziehung vervollständigt und zu einer allgemein brauchbaren Methode gemacht wird.

Zum Schlusse möchte ich noch einmal die angenehme Pflicht erfüllen, Herrn Professor Klapp für die gütige Ueberlassung des Themas und des Materials meinen ehrerbietigsten Dank auszusprechen.

Literatur.

Anschütz, Kiel: Ueber die Frakturbehandlung mit Nagelextension. Münchener med. Wochenschrift Nr. 33, 1909, S. 1675.

— Erfahrungen mit der Nagelextension. Deutsche Zeitschrift für Chirurgie, Bd. 101, 1909, S. 429.

— Frakturbehandlung mit Nagelextension. Verhandlungen des deutschen Chirurgenkongresses 1909. Die Leistungsfähigkeit der Nagelextension in der Frakturbehandlung und Knochenchirurgie. Therapie der Gegenwart Januar 1910.

— Verlängerung verkürzter Extremitäten. Deutscher Chirurgenkongress 1910.

— Diskussion. Vereinigung nordwestdeutscher Chirurgen. Zentralbl. f. Chir. 1912, Nr. 11 S. 358.

Anzoletti, Mailand: Zur Codivillaschen Methode der Nagelextension am Knochen, Zentralbl. f. Chir. 1909, Nr. 28.

Arnd, Bern: Diskussion. Korrespondenzblatt für Schweizer Aerzte 1909, Nr. 17, Seite 611.

Bardenheuer: Diskussion. Verhandlungen des deutschen Chirurgenkongresses 1909.

Bardenheuer und Grassner: Technik der Extensionsverbände. 3. Aufl. Enke, Stuttgart 1907.

— Die Behandlung der Frakturen. Ergebnisse der Chirurgie und Orthopädie. Bd. 1, 1910, Verlag Julius Springer, Berlin.

Baehr: Heilungsresultate bei Unterschenkelbrüchen in der Unfallversicherung. Deutsche Zeitschrift f. Chirurgie, Bd. 73, 1904.

Becker, Hildesheim: Extension am quer durchbohrten Knochen. Zentralbl. f. Chirurgie 1908, Nr. 48, S. 1417.

— Zur Extension am quer durchbohrten Knochen. Zentralbl. f. Chirurgie 1909, Nr. 19.

— Ein zerlegbarer Bohrer zur Extension am Knochen Zentralbl. f. Chir. 1909, Nr. 36, S. 1233.

— Disskussion. Verhandlungen des deutschen Chirurgenkongresses 1909.

Bircher, Eug., Aarau: Der heutige Stand der Nagelextension nach Steinmann. Medizinische Klinik 1909, Nr. 40, S. 1521.
— Bemerkungen zu dem Artikel von M. Hirschberg: „Die Codivillasche Nagelextension, ein zweckmässiges Behandlungsverfahren bei Knochenbrüchen". Münch. med. Wochenschrift. 1910, Nr. 15, S. 797.
Bockenheimer, Berlin: Leitfaden der Frakturbehandlung. Enke, Stuttgart, 1909.
Christen: Diskussion. Korrespondenzblatt für Schweizer Aerzte 1909, Nr. 17, S. 610.
— Frakturbehandlung nach Steinmann und nach Zuppinger. Münch. med. Wochenschr. 1909, Nr. 48.
Codivilla: Ueber Nagelextension. Zeitschr. f. orthopäd. Chir. Bd. XXVIII, 3. und 4. Heft, 1910.
Dietzer: Ueber Spiralfrakturen des Oberschenkels. Deutsche Zeitschr. f. Chir. Bd. 61, S. 260.
Dreifuss, Hamburg: Diskussion. Hamburger Aerztekorrespondenz Nr. 18, 1911.
Ehrlich, Wien (Eiselsberg): Nagelextension aus dringlicher Indikation. Wiener klin. Wochenschr. Nr. 4, 1911.
Ewald: Ueber Einrichten gebrochener Knochen. Med. Klinik 1911, S. 85.
Feurer: Klinische Demonstration von Resultaten der Nagelextension in der 80. Versammlung des schweiz. ärztlichen Zentralvereins 1911. Schweiz. Rundschau f. Medizin 1911, Nr. 25, S. 779.
Flinger: Diskussion. Vereinigung nordwestdeutscher Chirurgen. Zentralbl. f. Chir. 1912, Nr. 11, S. 358.
Franke: Diskussion. Vereinigung nordwestdeutscher Chirurgen. Zentralbl. f. Chir. 1912. Nr. 11, S. 357.
Galeazzi: Ueber die operative Behandlung der Coxa vara. Zeitschr. f. orthopäd. Chirurgie. Bd. XVIII, 1907.
Gocht: Kombinierter Zuggipsverband. Deutsche Gesellschaft f. orthopäd. Chir. III. Kongress, 1904.
Graser, Erlangen: Die Kalkaneuszange nach von Heineke, ein Vorläufer der Nagelextension zur Behandlung von Knochenbrüchen. Münch. med. Wochenschr. Nr. 13, 1910.
Grässner: Die Behandlung der Frakturen am unteren Femurende nach Bardenheuer. Zentralbl. f. Chir. Nr. 11, 1904.
Hänel: Ueber Frakturen mit Bezug auf das Versicherungsgesetz. Deutsche Zeitschr. f. Chir. Bd. 38.
Haslebacher, Ragaz: Ein Fall von Oberschenkelfraktur, behandelt mit Nagelextension (Steinmann). Schweiz. Rundschau f. Medizin 1909, Nr. 2, S. 188.

Heinemann: Beitrag zur Frakturbehandlung durch Nagelextension. Deutsche Zeitschr. f. Chir. Bd. 108.

Henschen: Die Extensionsbehandlung der Ober- und Unterschenkelbrüche auf physiologischer anatomischer Grundlage. Beiträge zur klin. Chir. Bd. LVII, 1908, Heft III, S. 616.

— Extension in Semiflexion bei Muskelentspannung. Münch. med. Wochensch. 1909, Nr. 1, S. 49.

Hirschberg, Max, Frankfurt: Die Codivillasche Nagelextension, ein zweckmässiges Behandlungsverfahren bei Knochenbrüchen. Münch med. Wochenschr. 1910, Nr. 1. S. 21.

Jottkowitz: Ueber Heilungsresultate an Unterschenkelbrüchen mit Bezug auf das Unfallversicherungsgesetz. Deutsche Zeitschr. f. Chir. Bd. 42.

Kirschner: Ueber Nagelextension. Bruns Beiträge Bd. 64, 1909, Seite 266.

König, F. Ob und wie weit sind frühzeitige blutige Eingriffe zur Behandlung subkutaner Oberschenkelbrüche berechtigt, Chirurgenkongress 1907. v. Langenbecks Archiv. Bd. 73, Heft 3.

Körber, Hamburg: Ueber Erfahrungen mit der Nagelextension nach Steinmann. Vortrag im Hamburger Aerzteverein. Aus dem allgemeinen Städtischen Krankenhaus St. Georg und dem Hafenkrankenhaus in Hamburg. Münch. med. Wochenschrift, 1911, Nr. 40.

Lauenstein, Hamburg: Diskussion. Hamb. Aerztekorrespondenz. Nr. 18. 1911.

— Diskussion. Vereinigung nordwestdeutsher Chirurgen. Zentralbl. f. Chir. 1912. Nr. 11 S. 359.

Lexer: Ueber moderne Behandlung der Knochenbrüche. Berliner klinische Wochenschrift 1909, Nr. 8.

— Zur Behandlung der Knochenbrüche. Münch. med. Wochenschrift 1909 Nr. 12.

Lonhard: Ueber Knochenbrüche und deren Behandlung während der Jahre 1908—1910 im Katharinenhospital Stuttgart. Beiträge zur klin. Chir. Bd. LXXIII, Heft 3.

Luxemburg: Statistik der in den Jahren 1902 bis 1906 im Kölner Bürderspitale behandelten Oberschenkelbrüche usw. Deutsche Zeitschr. f. Chir, Bd. 94, 1908.

Magenau, Stuttgart: Ueber Nagelextension mit Demonstration eines Falles. Württemberg. Med. Korrespondenzbl. 1910.

Mosimann: Bericht über die Bezirkskrankenanstalt Burgdorf 1909, S. 39.; 1910. S. 42.

Müller: Diskussion. Vereinigung nordwestdeutscher Chirurgen. Zentralbl. f. Chir. 1912, Nr. 11, S. 360.

Neumeyer: Zur Nagelextension mit Codivillas Nagel Nr. 16. Münch. med. Wochenschrift 1910, S 860.

Niehans: Diskussion. Korrespondenzbl. f. Schweizer Aerzte 1909, Nr. 17 S. 611.

— Zur Frakturbehandlung durch temporäre Annagelung. Archiv f. klin. Chir. Bd. 73. Heft 1.

Otto: Die Bedeutung der Nagelextension für Kriegschirurgie. Deutsche militärärztliche Zeitschr. Heft 23, 1910.

Payr: Ueber die operative Mobilisierung ankylosierter Gelenke. Verhandlungen der deutschen Gesellschaft für orthopäd. Chirurgie 1911, Verlag von Enke, Stuttgart.

Preiser, Hamburg: Diskussion. Hamburger Aerztekorrespondenz Nr. 18, 1911.

— Diskussion. Vereinigung nordwestdeutscher Chirurgen. Zentralbl. f. Chir. 1912, Nr. 11. S. 361.

Sasse, A.: Aseptische Extensionsvorrichtung nach querer Knochendurchbohrung. Münch. med. Wochenschr. Nr. 19, 1909.

Schrecker: Die Heilungsresultate der Unterschenkelbrüche bei Anwendung der Bardenheuerschen Extensionsmethode. Deutsche Zeitschr. f. Chir. Bd. 86, 1907.

Schwarz: Zur Nagelextensionsbehandlung der Oberschenkelbrüche. Med. Klinik 1909. Nr. 24, S. 885.

Spiegel: Unverschiebbarer Nagelextensionsapparat. Deutsche mediz. Wochenschrift Nr. 25. 1913.

Steinmann: Eine neue Extensionsmethode in der Frakturbehandlung. Korrespondenzbl. f. Schweizer Aerzte 1908, Nr. 1, S. 3.

— Eine neue Extensionsmethode der Frakturbehandlung. (Vorläufige Mitteilung) Zentralbl. f. Chir. 1907. Nr. 32, S. 838.

— Zur Extension mit perforierendem Nagel. Zentralbl. für Chir. Nr. 14, S. 519.

— Fortschritte der Nagelextension. Schweiz. Rundschau f. Medizin 1909. Nr. 1.

Gegenwärtiger Stand der Nagelextension. Chirurgenkongress 1909, Archiv. f. klin. Chir. Bd. 89. Heft. 4.

— Zur Autorschaft der Nagelextension. Zentralbl. f. Chir. 1910, Nr. 5.

— Neuer vereinfachter Apparat zur Nagelextension. Schweiz. Rundschau f. Medizin S. 265, Nr. 9. 1910.

— Zur Geschichte der Nagelextension. Zeitschr. f. orthopäd. Chir. 1911. Enke, Stuttgart.

Steinmann: Blutige Behandlung der subkutanen Knochenbrüche. 3. Beiheft zur med. Klinik 1912.
— Die Nagelextension der Knochenbrüche. Neue deutsche Chir. Herausgegeben von Bruns, 1. Bd. Enke, Stuttgart 1912.
Süssenguth: Wie hat sich die Nagelextension in der Frakturbehandlung bewährt? Vereinigung nordwestdeutscher Chirurgen. Zentralbl. f. Chir. 1912. Nr. 11, S. 356.
Voeckler: Ueber Nagelextension. Deutsche med. Wochenschr. Nr. 2 1911. S. 67.
Waegner, Charkow: Zur Behandlung veralteter Oberschenkelbrüche. Monatsschrift für Unfallheikunde, Oktober 1911.
Weber: Zur Technik der Codivillaschen Nagelextension. Münch. med. Wochenschr. Nr. 32, 1911 S. 1728.
Wettstein: Heilungsresultate der Ober- und Unterschenkelbrüche bei Anwendung der Zuppingerschen anatomisch. Extensionsapparate. Beitrag zur klin. Chir. Bd. 60, 1908, Heft 3. S. 684.
— Zur Behandlung der Knochenbrüche durch Extension. Korrespondenzbl. f. Schweizer Aerzte Nr. 3, 1909, S. 73.
Wilms: Ueberkorrektur bei Nagelextension (Steinmann) Deutsche Zeitschr. f. Chir. Bd. 92, S. 260, 1908.
— Extension am querdurchnagelten Knochen. Zentralbl. f. Chir. Nr. 3, 1909, S. 79.
— Verhandlungen des Chirurgenkongresses. 1909.
Wullstein und Wilms: Lehrbuch der Chirurgie. II. Bd. 1909, Verlag Gustav Fischer, Jena.
Zuppinger: Die Muskelentspannung bei Permanentextension der Oberschenkel- und Unterschenkelfrakturen. Beiträge zur klin. Chir. 1909. LXIV, 3, S. 567.
— Automatisch wirkende Apparate zur permanenten Extension usw. Zürich, Seemann & Cie, 1908.

Lebenslauf.

Ich, Nuto Spiegel, geboren am 30. Juli 1887 als Sohn des Kaufmanns A. Spiegel zu Messchiritsch (Russland), mosaischer Konfession, besuchte das Privat-Gymnasium von M. M. Iglitzky in Odessa, wo ich am 10. Juni 1908 das Zeugnis der Reife erhalten habe. Ich studierte Medizin an den Universitäten: München (3 Semester), Wien (5 Semester) und Berlin (2 Semester).

Während meiner Studienzeit habe ich die Vorlesungen und Kurse folgender Herren Professoren und Dozenten gehört:

Albrecht, Bayer, Dalla-Rosa, Ebner v. Rofenstein, v. Eiselsberg, Exner, Falta, Finger, Frank, Flügge, Goebel, R. Hertwig, Herzfeld, Heyrowsky, Hochenegg, Joseph, Koblank, Kilian, Krückmann, Ludwig, Mayer, Mollier, Mucha, v. Norden, Orth, Ortner, Pal, Paltauf, Paul, v. Pirquert, Rabl, Réthi, Rückert, Röntgen, Reyer, Salomon, Schattenfroh, Schauta, Sigwart, Tandler, Unger, Urbantschitsch, Weichselbaum, Wiesner.

Allen diesen Herren, meinen hochverehrten Lehrern, spreche ich an dieser Stelle meinen ehrerbietigsten Dank aus.